

Myologie de l'appareil locomoteur

Claude HERTOIGH, MCF

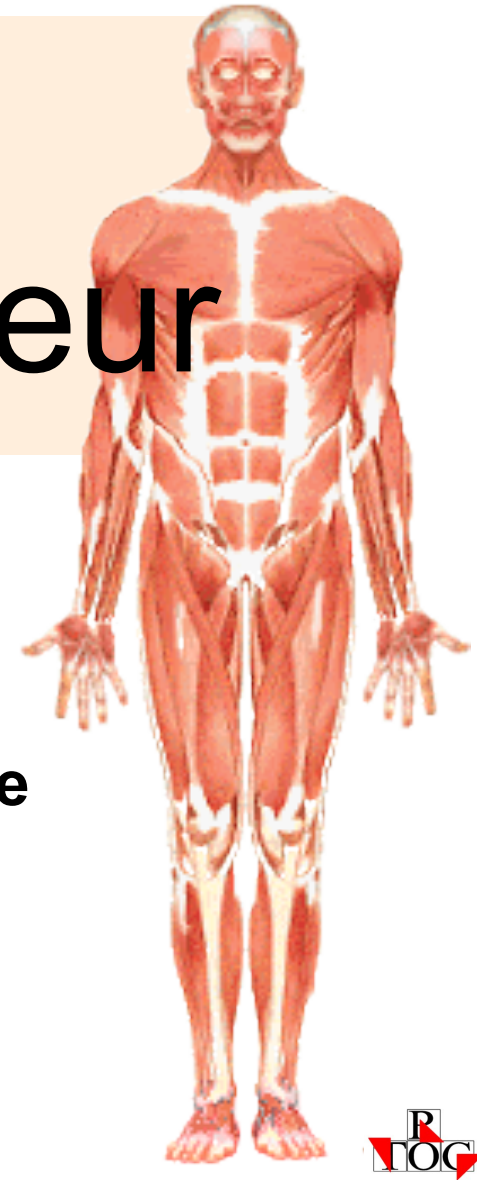
UFR STAPS

Université des Antilles et de la Guyane

Cours en ligne :

<http://calamar.univ-ag.fr/uag/staps>

Menu "cours en ligne"



**COU / TRONC
MEMBRE SUP.
MEMBRE INF.**



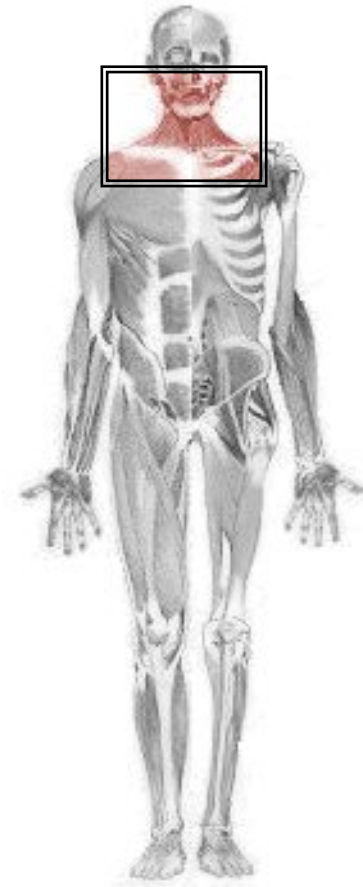MUSCLES DU COU ET DU TRONC

Muscles du cou

Sterno-cléïdo-mastoïdien

Angulaire

Rhomboïde



Sterno-cléïdo-mastoïdien

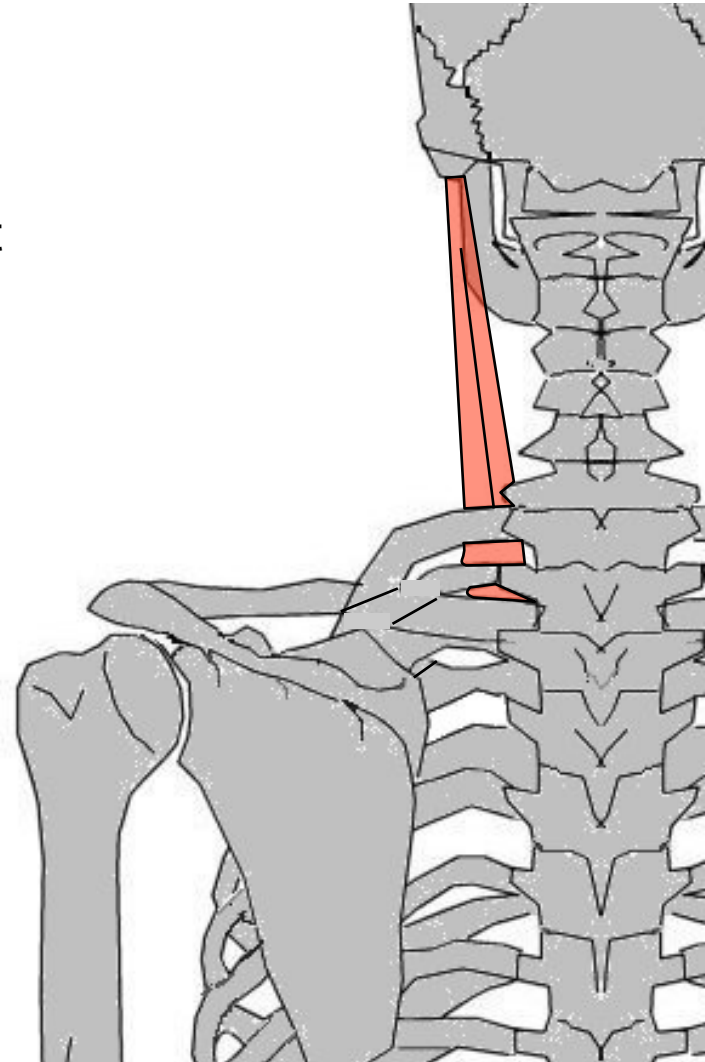
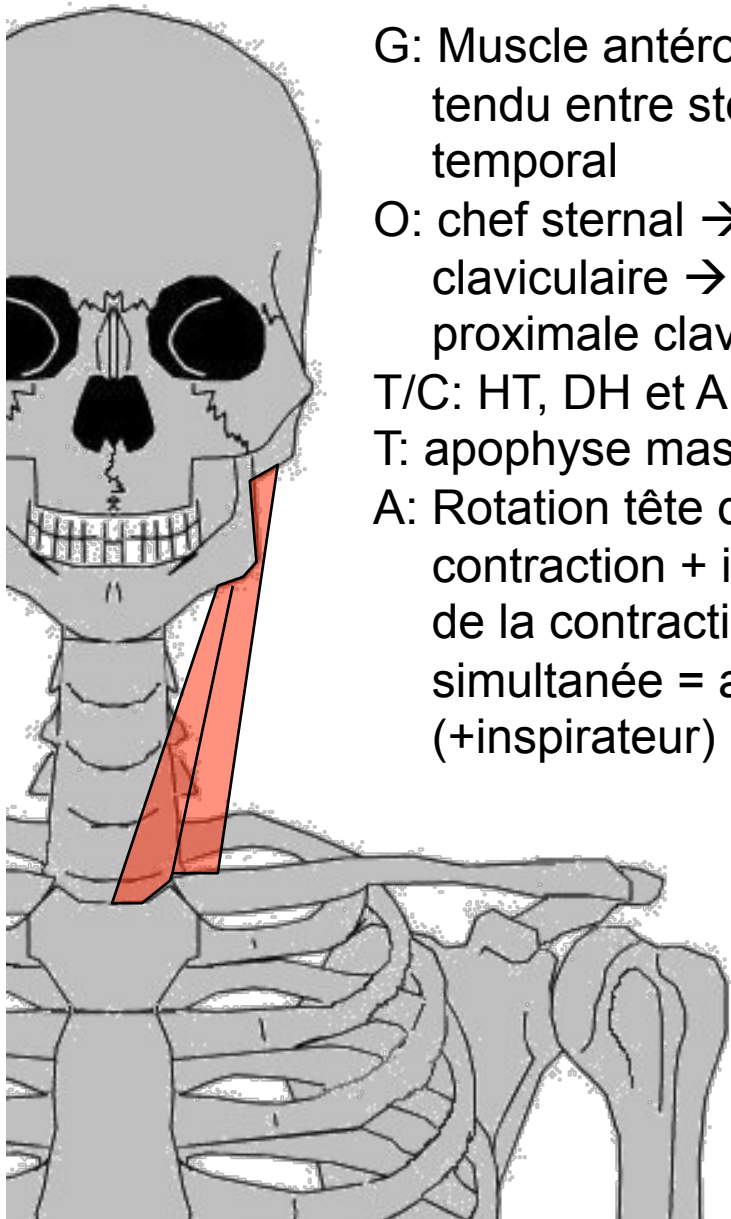
G: Muscle antéro-latéral du cou,
tendu entre sternum, clavicule et
temporal

O: chef sternal → manubrium, chef
claviculaire → extrémité
proximale clavicule

T/C: HT, DH et ARR

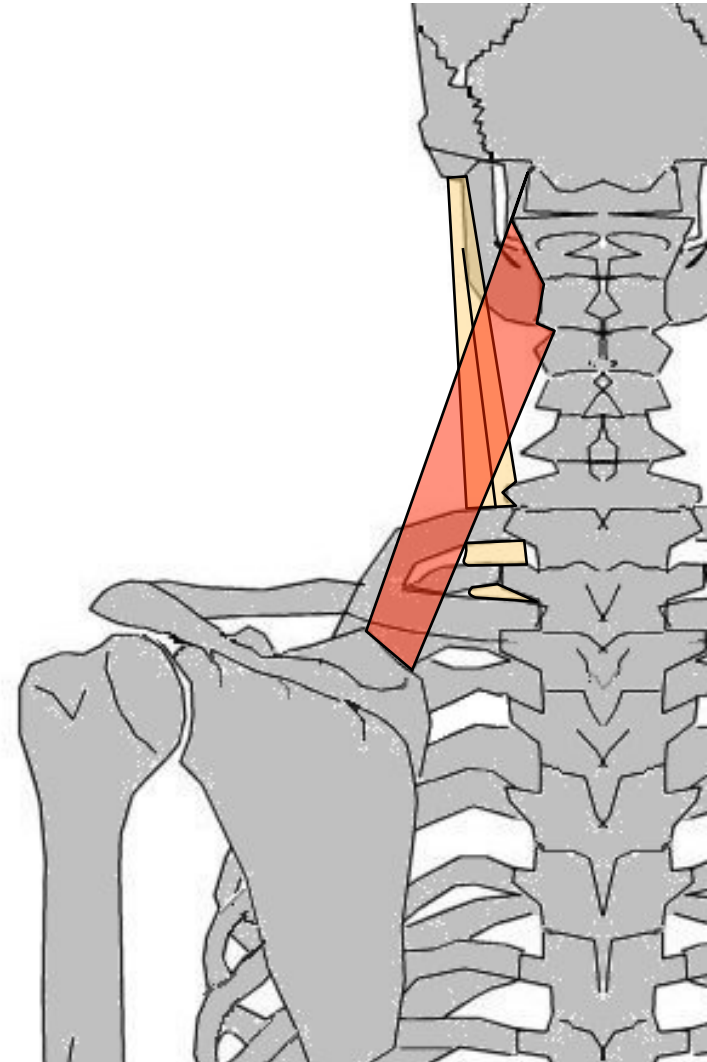
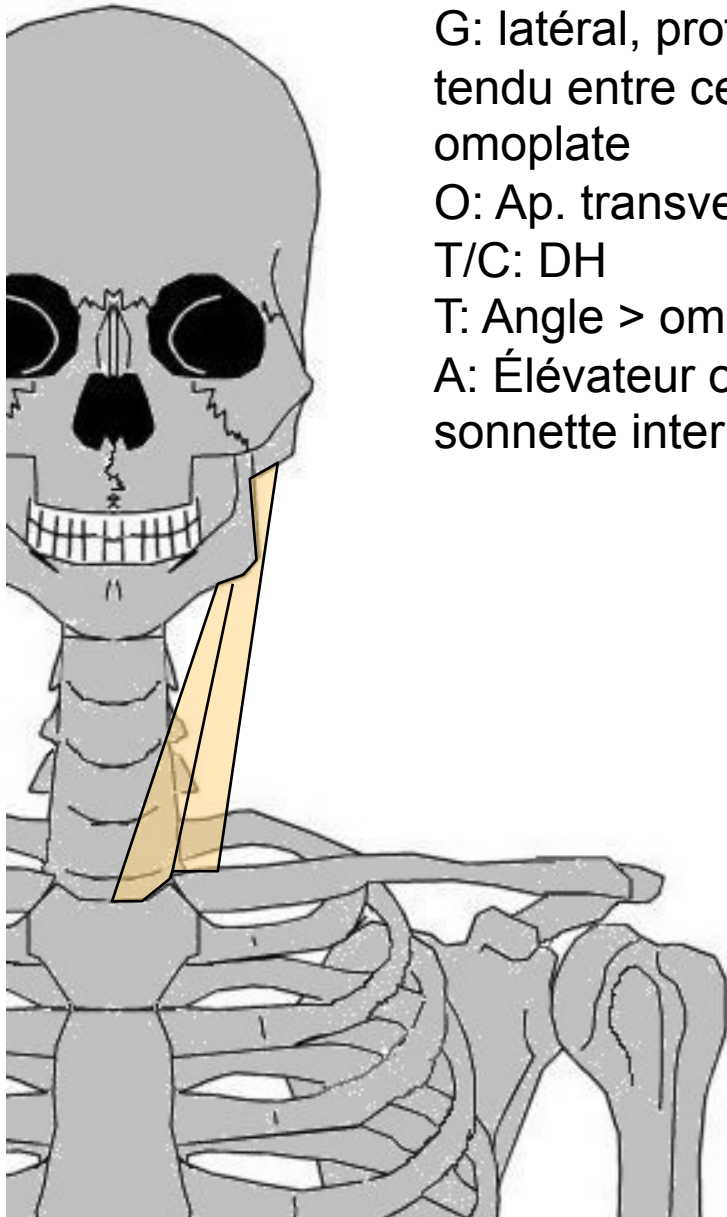
T: apophyse mastoïde du temporal

A: Rotation tête du côté opposé à
contraction + inclinaison du côté
de la contraction. Si contraction
simultanée = abaisse la tête
(+inspirateur)



Angulaire de l'omoplate

G: latéral, profond du cou,
tendu entre cervicales et
omoplate
O: Ap. transverses C1 à C4
T/C: DH
T: Angle > omoplate
A: Élévateur omoplate +
sonnette interne



Rhomboïde (petit & grand)

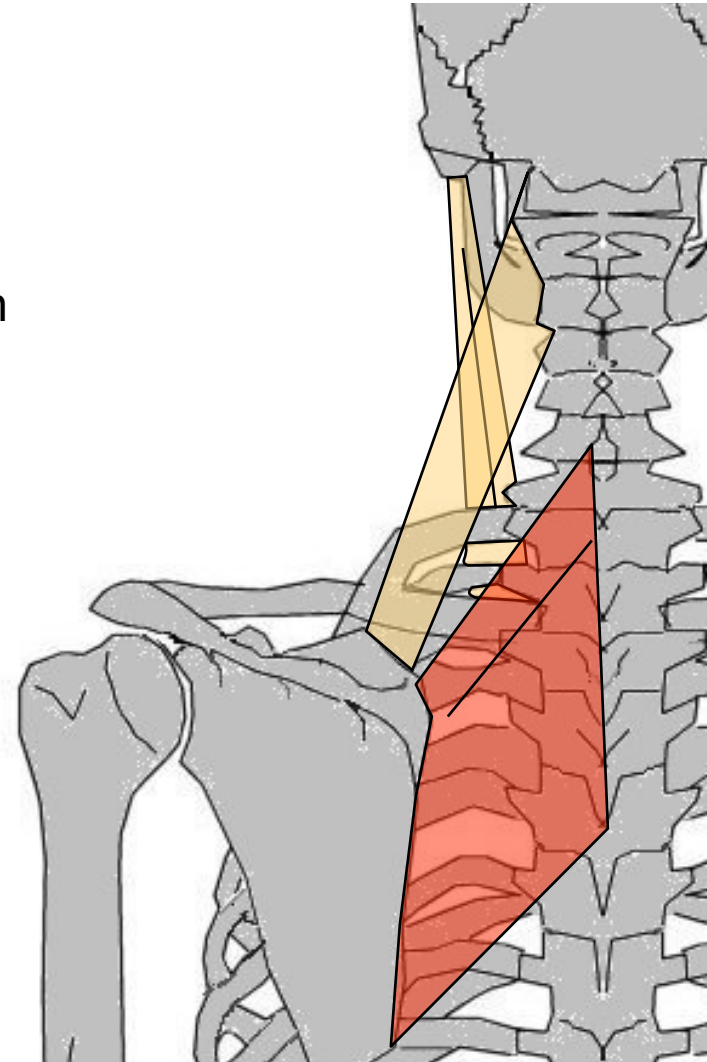
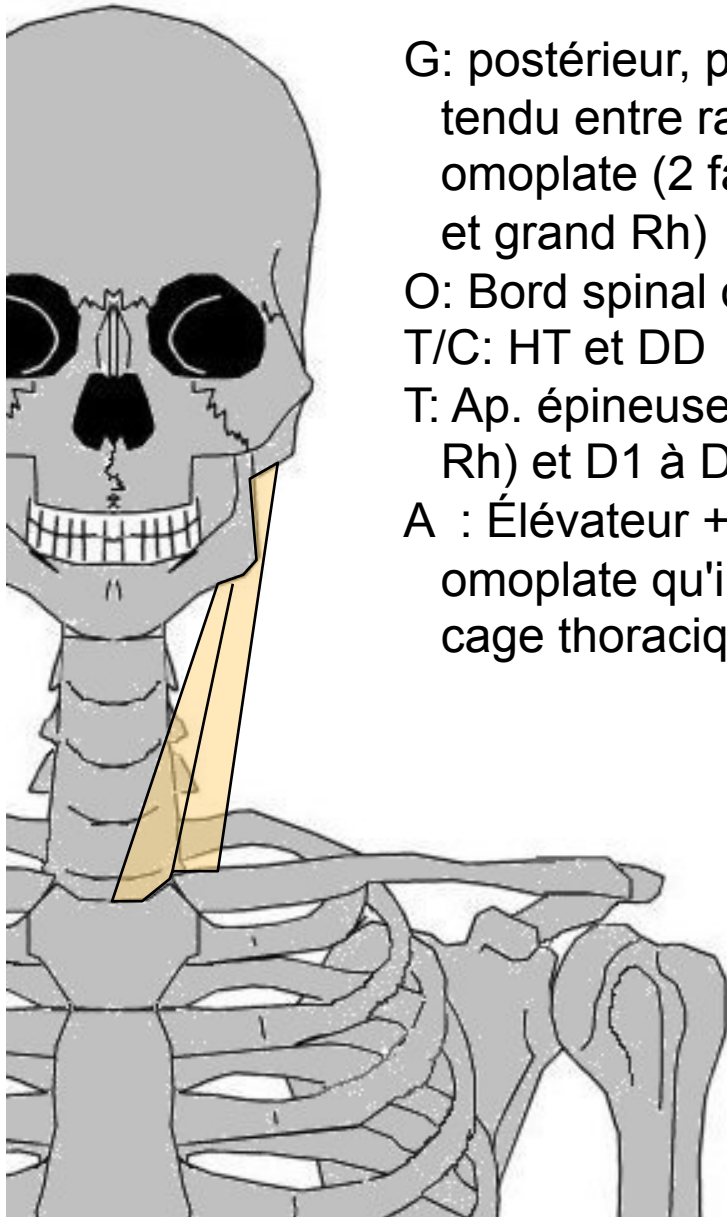
G: postérieur, profond, aplati,
tendu entre rachis et bord int.
omoplate (2 faisceaux : petit Rh
et grand Rh)

O: Bord spinal omoplate

T/C: HT et DD

T: Ap. épineuses C6 à C7 (petit
Rh) et D1 à D4 (gd Rh)

A : Élévateur + adducteur
omoplate qu'il colle contre la
cage thoracique



MUSCLES DU COU ET DU TRONC

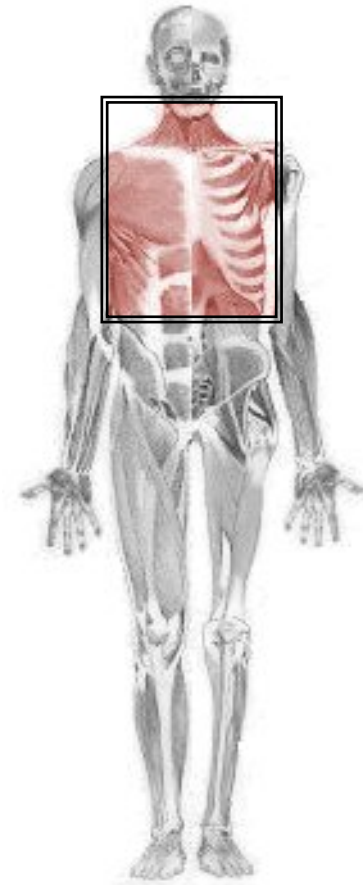
Muscles du thorax

Trapèze

Grand dentelé

Carré des lombes

Grand dorsal



Trapèze

G: postérieur et superficiel de l'épaule. 3 faisceaux tendus entre occipital à D12, clavicule et omoplate

O: Sup: protub. occipitale + ap. épineuses → C5

Moy: tendu des ap. épineuses de C7 → D3

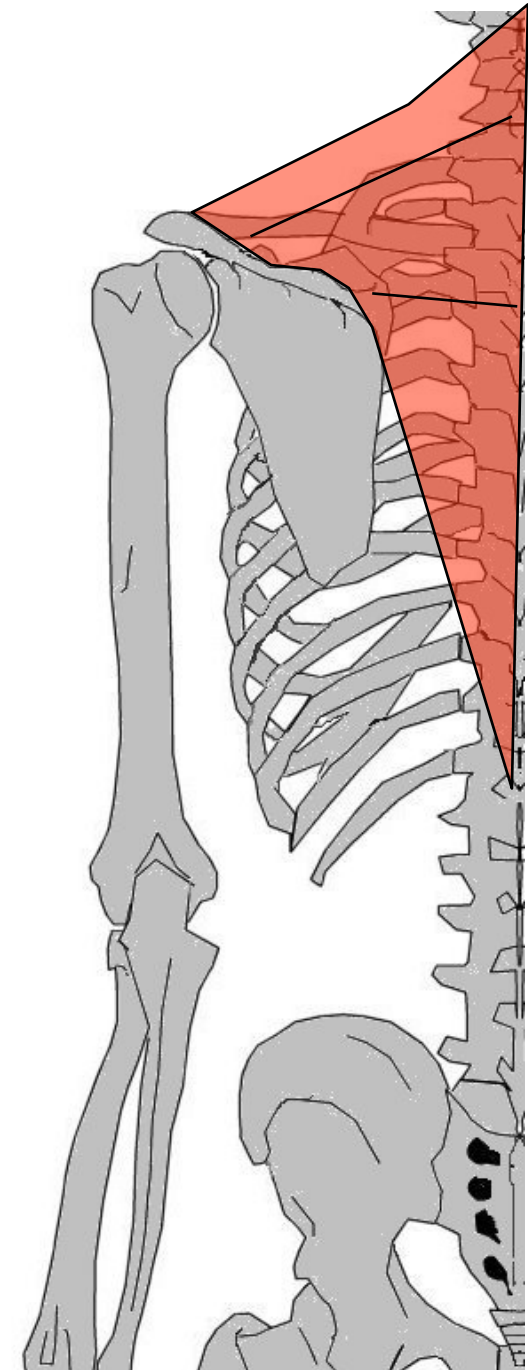
Inf: tendu des ap. épineuses de D2/D3 → D12

T/C: convergent vers DH

T: Sup: 1/3 externe de clavicule. Moy: acromion + débordé épine omoplate. Inf: début épine omoplate

A: maintient omoplate (nécessaire au deltoïde). Sup : soulève moignon ou incline latéral^t tête, Moy: inclinaison rachis, Inf: sonnette externe (↗ abduction bras).

Si contraction bilatérale : Sup: extension de la tête, Moy: rapproche omoplates, Inf: abaisse omoplate



Grand dentelé

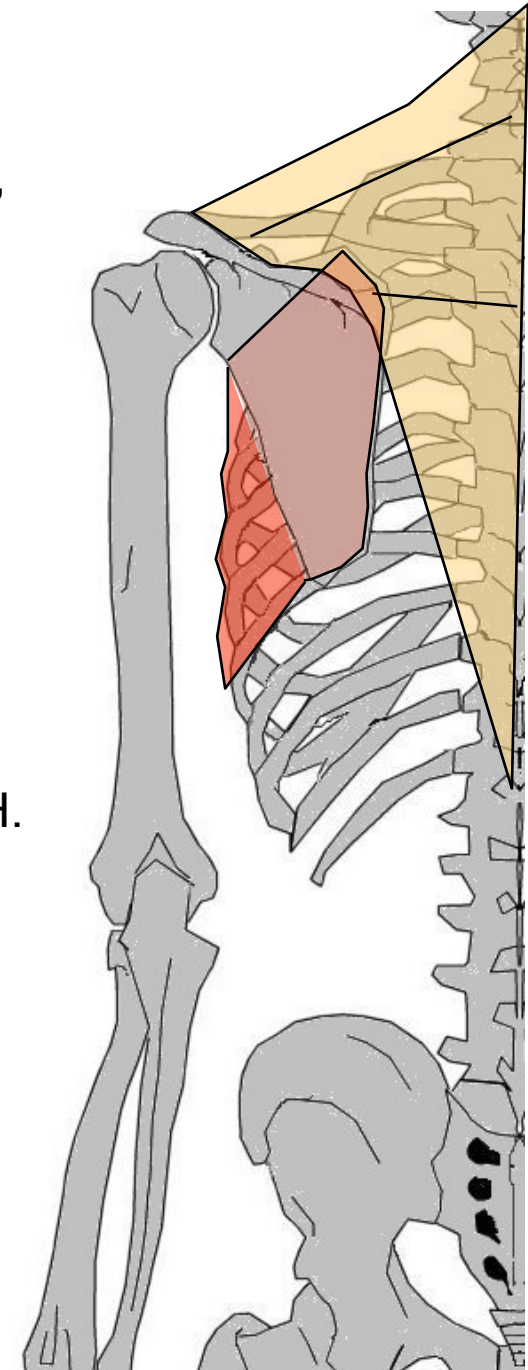
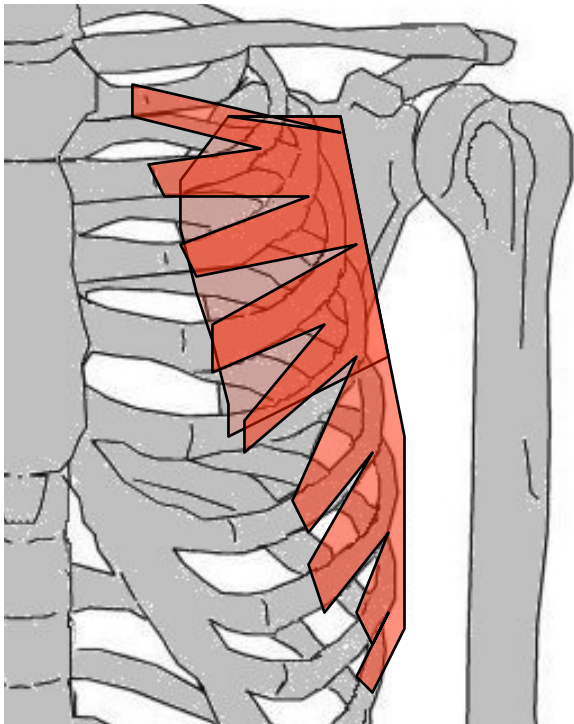
G: fixateur de la ceinture scapulaire, sur paroi latérale thorax, entre côtes et omoplate

O: côtes 1 à 9 (relief en forme "d'écailles")

T/C: DH puis vers DD en passant sous omoplate

T: en 3 faisceaux sur omoplate (sup : angle supérieur, moy : bord spinal, inf : pointe)

A: Fixe omoplate contre thorax. amène omoplate vers AV et DH. Sonnette externe



Carré des lombes

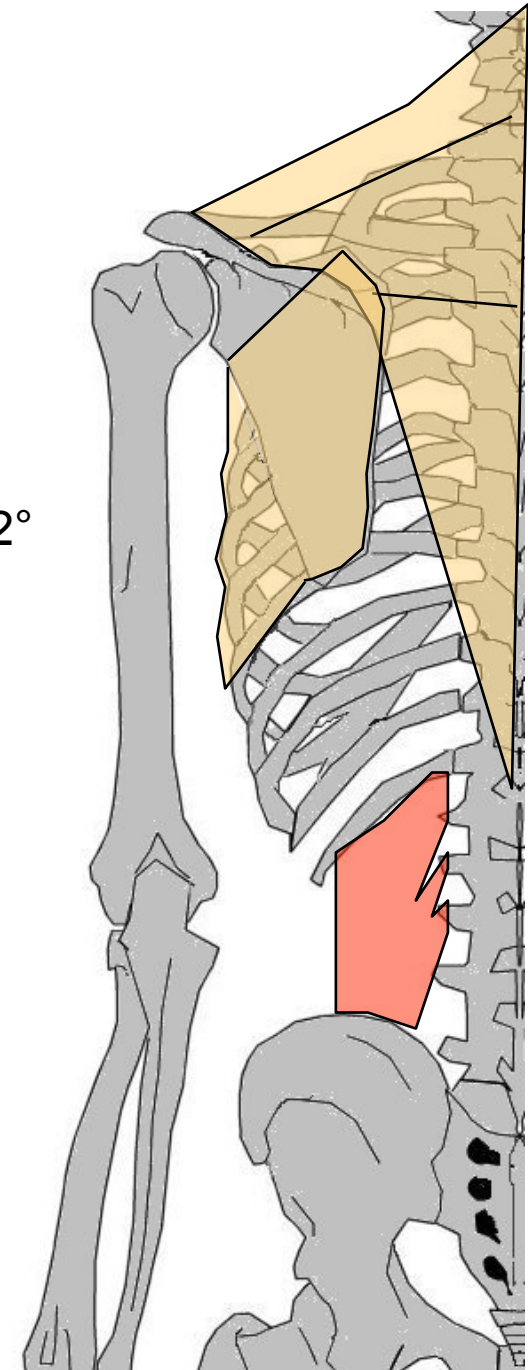
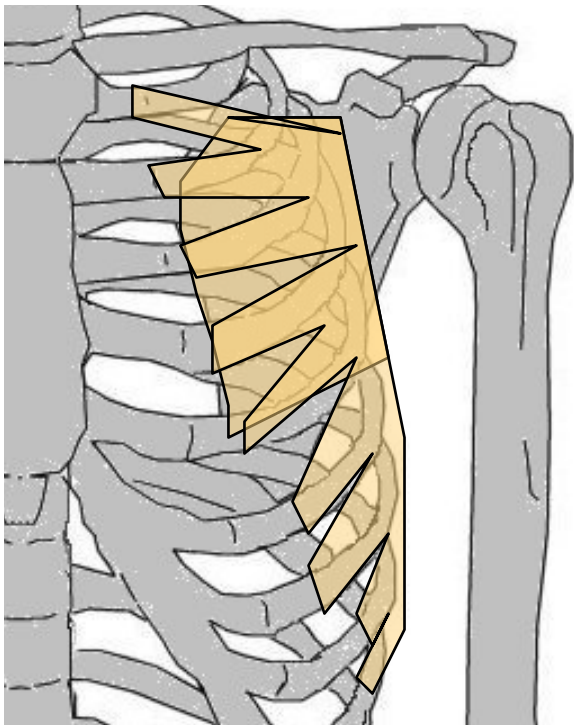
G: postérieur, entre dernière côte, lombaires et bassin

O: 12^e côte + ap. costiforme de L1 à L3

T/C: BAS (légèr^t DH)

T: Lèvre interne crête iliaque

A: Fléchit latéralement CV et thorax, abaisse la 12^e côte = Expirateur



Grand dorsal

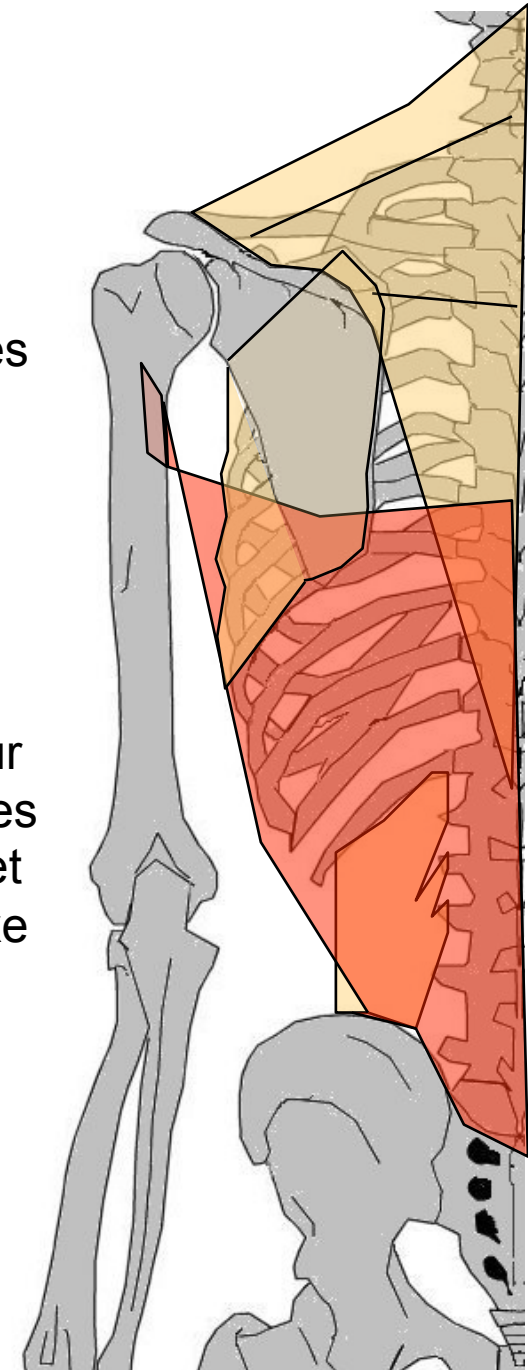
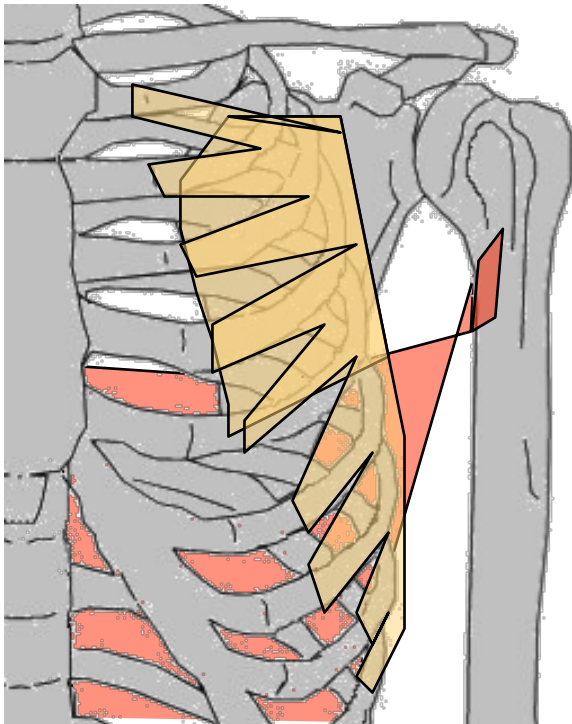
G: large (+ étendu), plat, partie postéro-latérale dos, entre vertèbres, bassin et humérus

O: crête iliaque + 4 dernières côtes + ap. épineuses lombaires + jusqu'à D7 (parfois angle inf. omoplate)

T/C: HT et DH. Vrille dans creux axillaire

T: coulisse bicipitale

A: adducteur, extenseur et rotateur interne bras. sert à se croiser les bras dans le dos (tire en ARR et abaisse l'omoplate). Si point fixe sur humérus → soulève tronc



MUSCLES DU TRONC

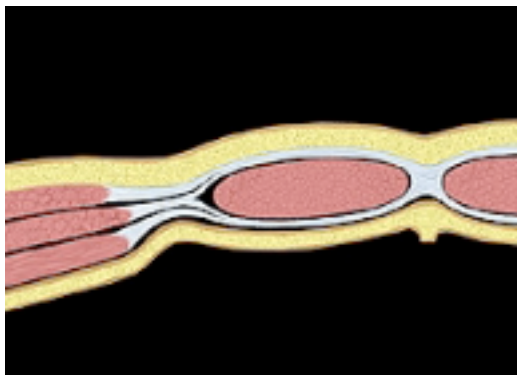
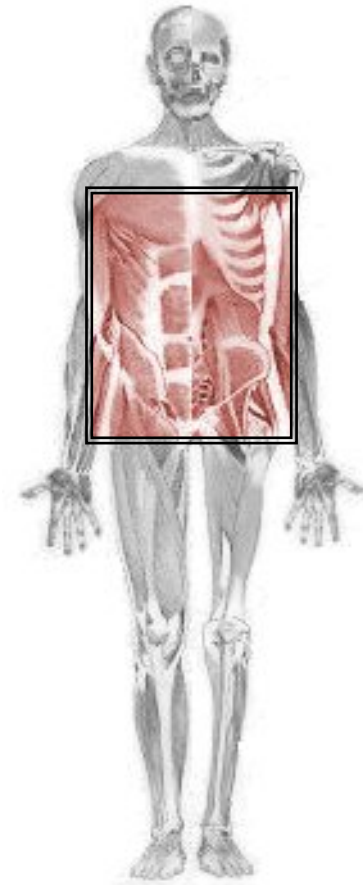
Muscles antéro-latéraux de l'abdomen

En avant : le Grand droit de l'abdomen

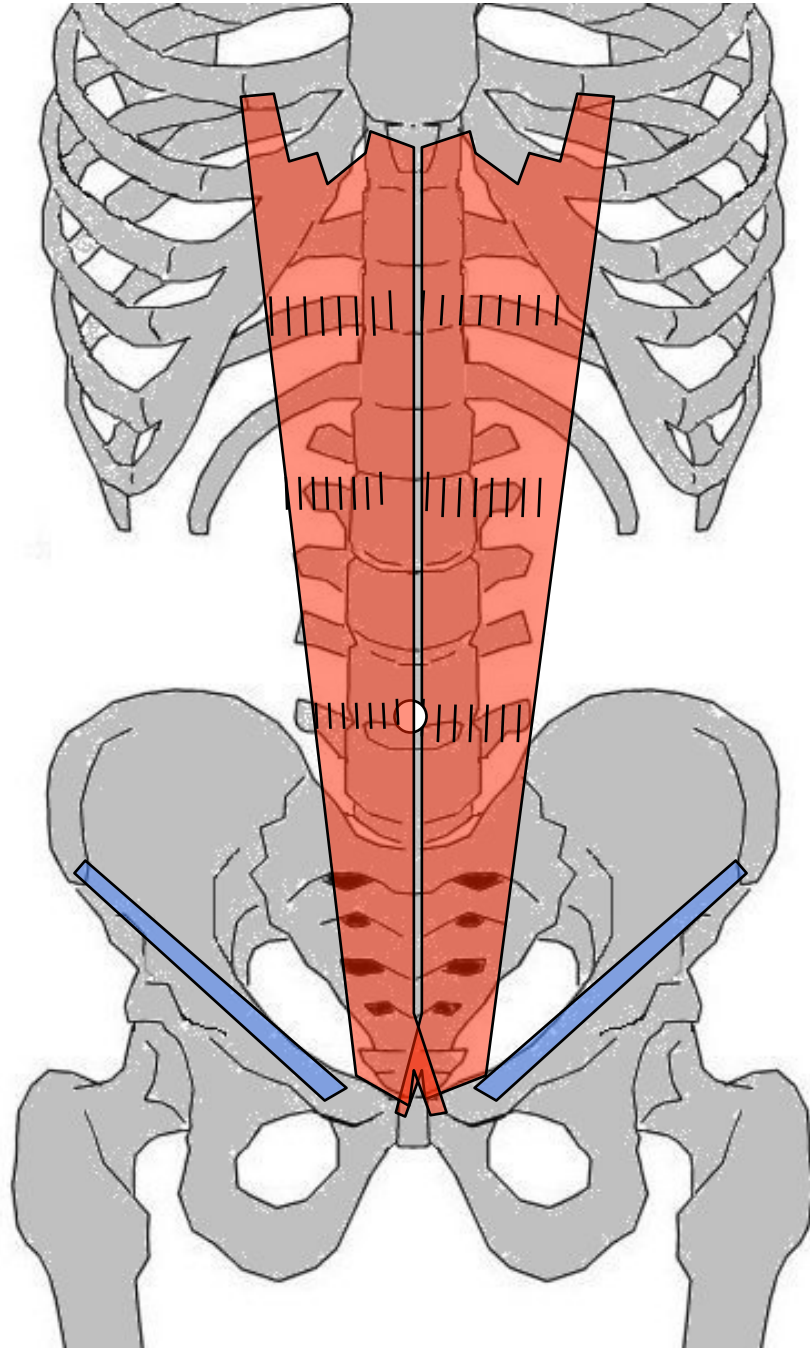
Profond : Transverse de l'abdomen

Intermédiaire : Petit oblique (*Oblique Int*)

Superficiel : Grand oblique (*Oblique Ext*)

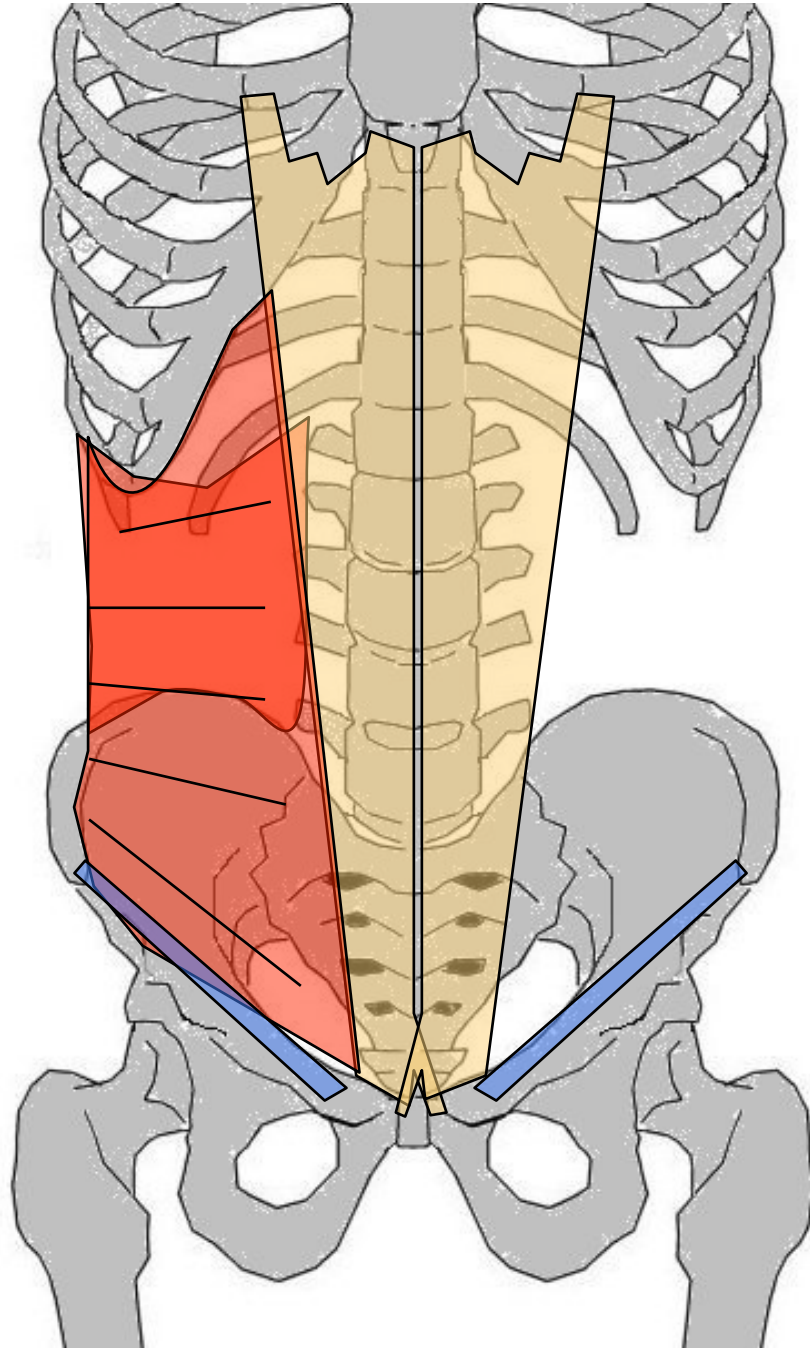


Le Diaphragme



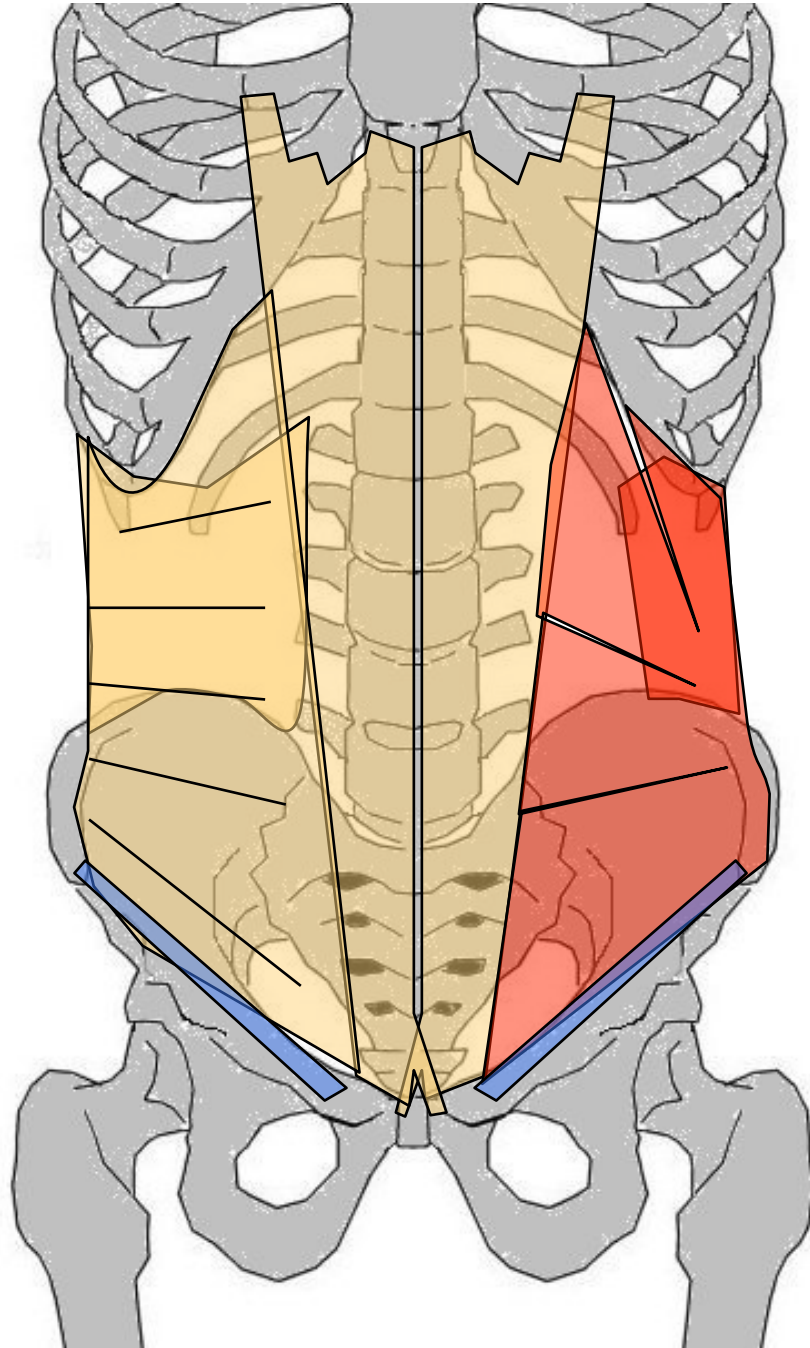
Grand droit de l'abdomen

- G: antérieur, superficiel de paroi tronc, entre côtes, appendice xiphoïde et symphyse pubienne
- O: face ext. 5, 6 et 7° cartilages costaux + ap xiphoïde
- T/C: BAS, plus large en HT, coupé d'intersections tendineuses (3). contenu dans gaine aponévrotique formé par Transverse et Obliques
- T: Face ant + bord sup pubis, qq fibres croisent ligne médiane
- A: Flexion thorax sur bassin. Comprime viscères, expirateur (avec diaphragme)



Transverse de l'abdomen

- G: large et mince, latéral profond de paroi abdomen sous m. Obliques. Entre CV et ligne blanche
- O: Face interne des 6/7 derniers arcs costaux + ap. costiformes des lombaires + lèvre interne crête iliaque (déborde sur arcade crurale)
- T/C: triangulR à base ant. vers l'AV puis vers DD
- T: aponévrose au niveau ligne blanche qu'elle contribue à former
- A: Aide à former sangle abdominale, empêche sortie ventre qd diaphragme inspire. couple antagoniste : Diaphragme = inspireur / Transverse = expirateur



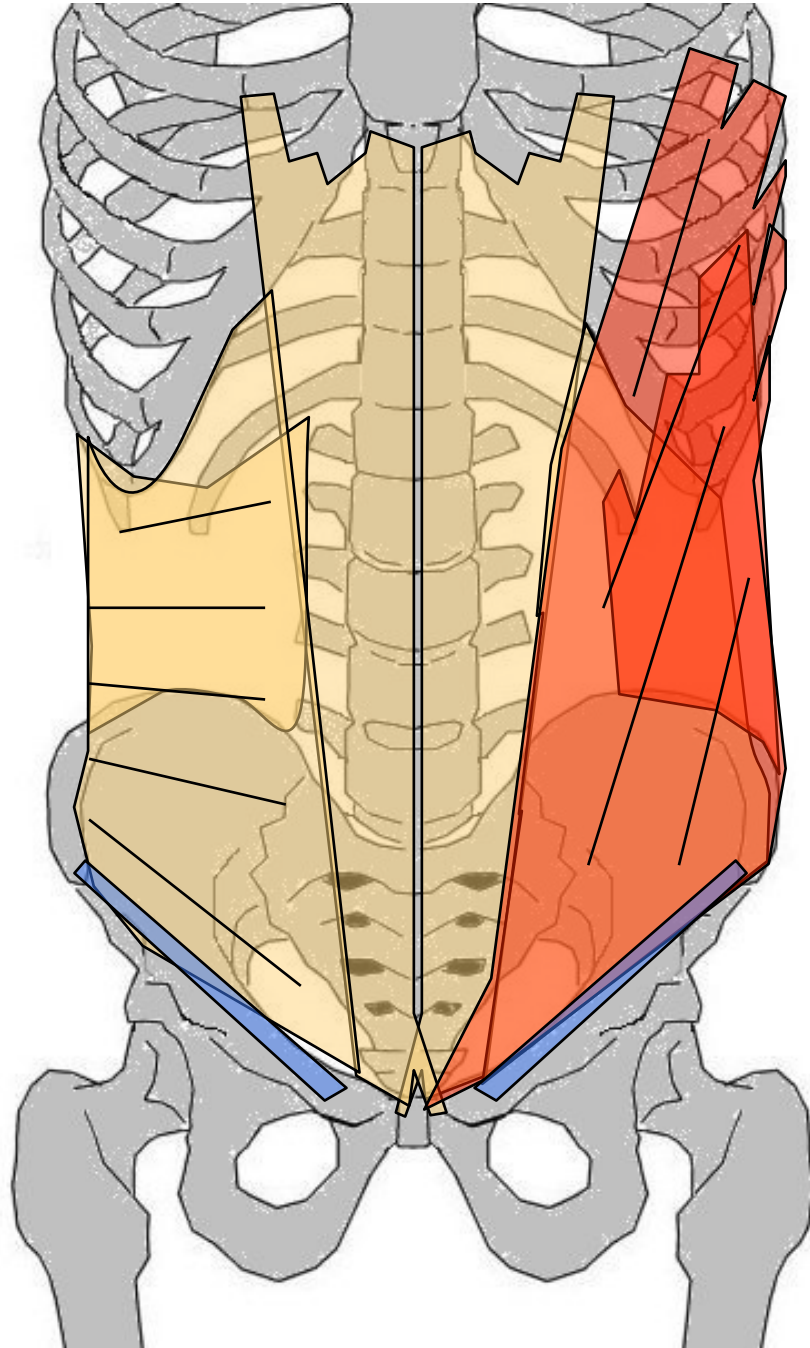
Petit oblique (Oblique interne)

G: latéral de paroi abdomen, entre grd Oblique et Transverse. Large aplati, triangulR. Entre crête iliaque, dernières côtes, ligne blanche et pubis
O: 2/3 ant crête iliaque, déborde sur arcade crurale

T/C: charnu, étroit en ARR, tendineux et large en AV, en éventail : fibres post = verticales, f. moy = horizontales, f. inf = obliques vers BAS et DD

T: f. post. → bord inf 3 dernières côtes; f moy → aponévrose ligne blanche; f. inf → symphyse pubienne en AV Grd droit et en ARR Grd oblique

A: Inclinaison latérale + rotation



Grand oblique (Oblique externe)

G: superficiel, latéral de abdomen, mince, étalé, entre cage thoracique et os iliaque

O: Face externe des 5/6^e à 12^e côtes

T/C: BAS et AV. tendineux en AV, charnu en ARR (Fibres sup horizontales, Fibres inf verticales)

T: F sup : en AV du Grand droit, les grds obliques se rejoignent par aponévrose au niveau ligne blanche qu'ils contribuent à former

F moy : arcade crural → pubis opposé

F inf : partie antérieure crête iliaque


A: flexion tronc sur bassin. Rotateur avec Petit oblique opposé

Actions communes muscles antéro-latéraux abdomen

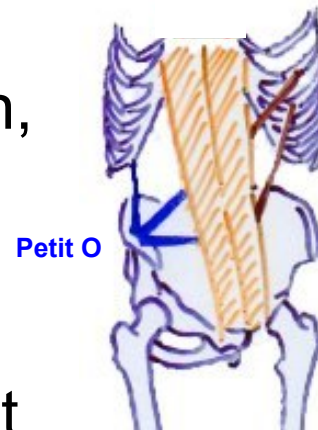- Grd oblique (ext) ■
- Petit oblique (int) ■
- Transverse de l'abdomen ■
- Grd droit de l'abdomen ■
- Ligne blanche ■

- Sangle abdominale, gainage bassin, dessinent la taille
- Expirateurs, compriment viscères (vomissement & défécation)
- Corrigent hyperlordose et soulagent D.I.V. (efforts de soulèvement)
- Flexion + rotation du tronc

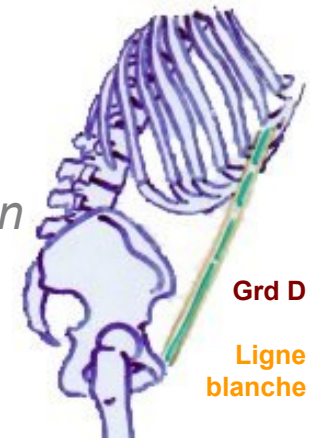
- point fixe thorax → portent bassin en AV et en HT
- point fixe bassin → allongé, éleveurs HT du corps



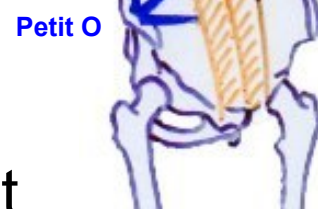Sens des fibres



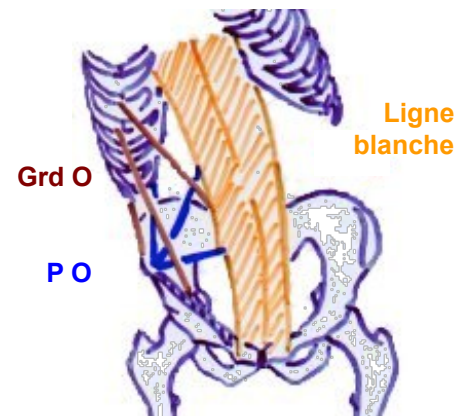
Flexion



Grd D
Ligne blanche



Rotation



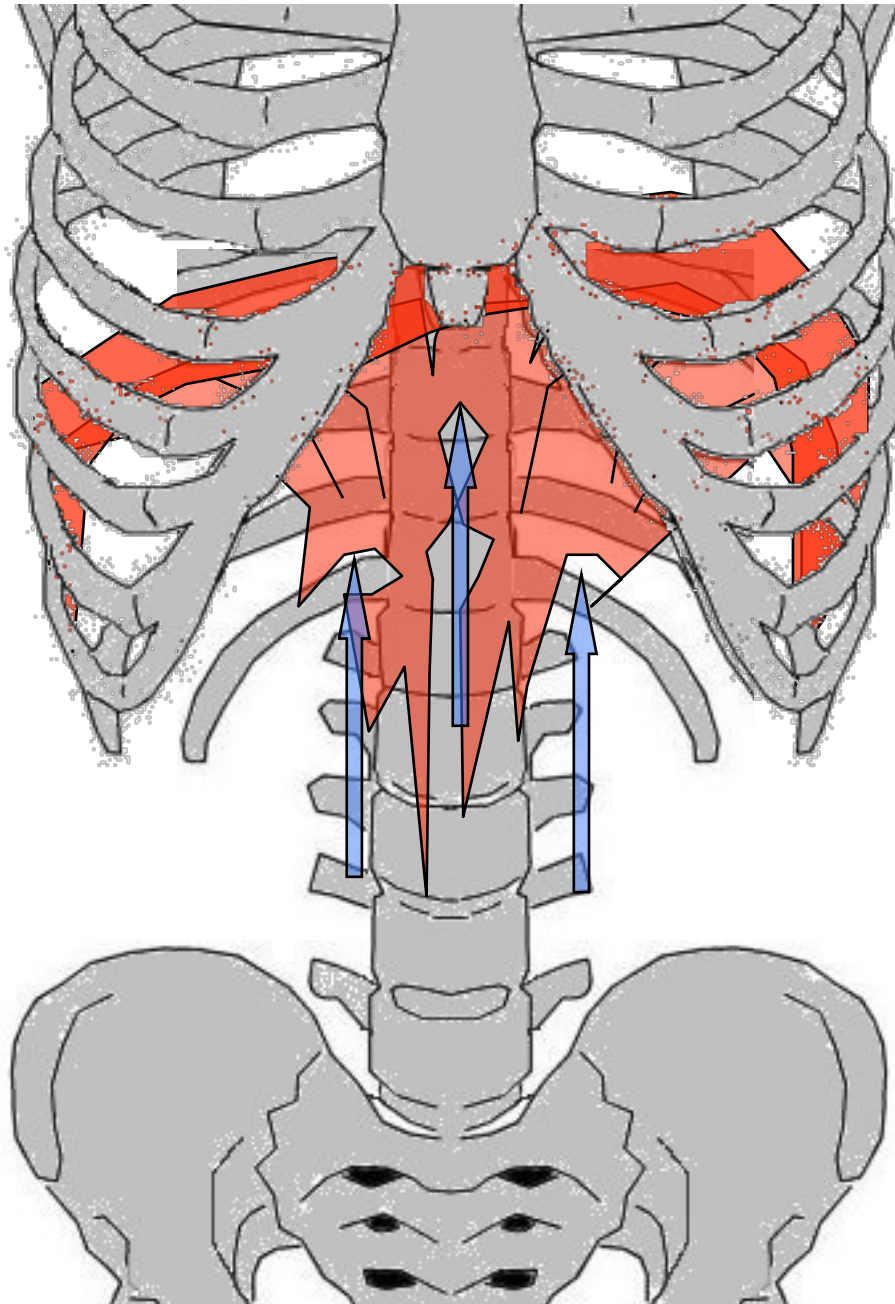
Inclinaison latérale

QUESTION

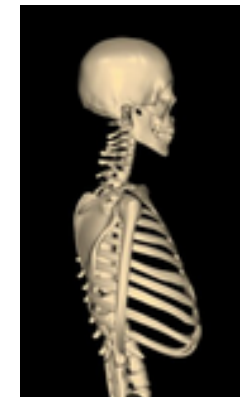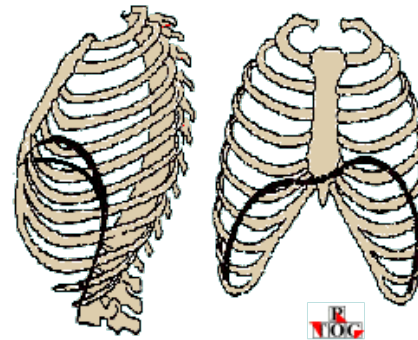
Faire des abdo ?
Quels exercices ?

Le psoas iliaque.....

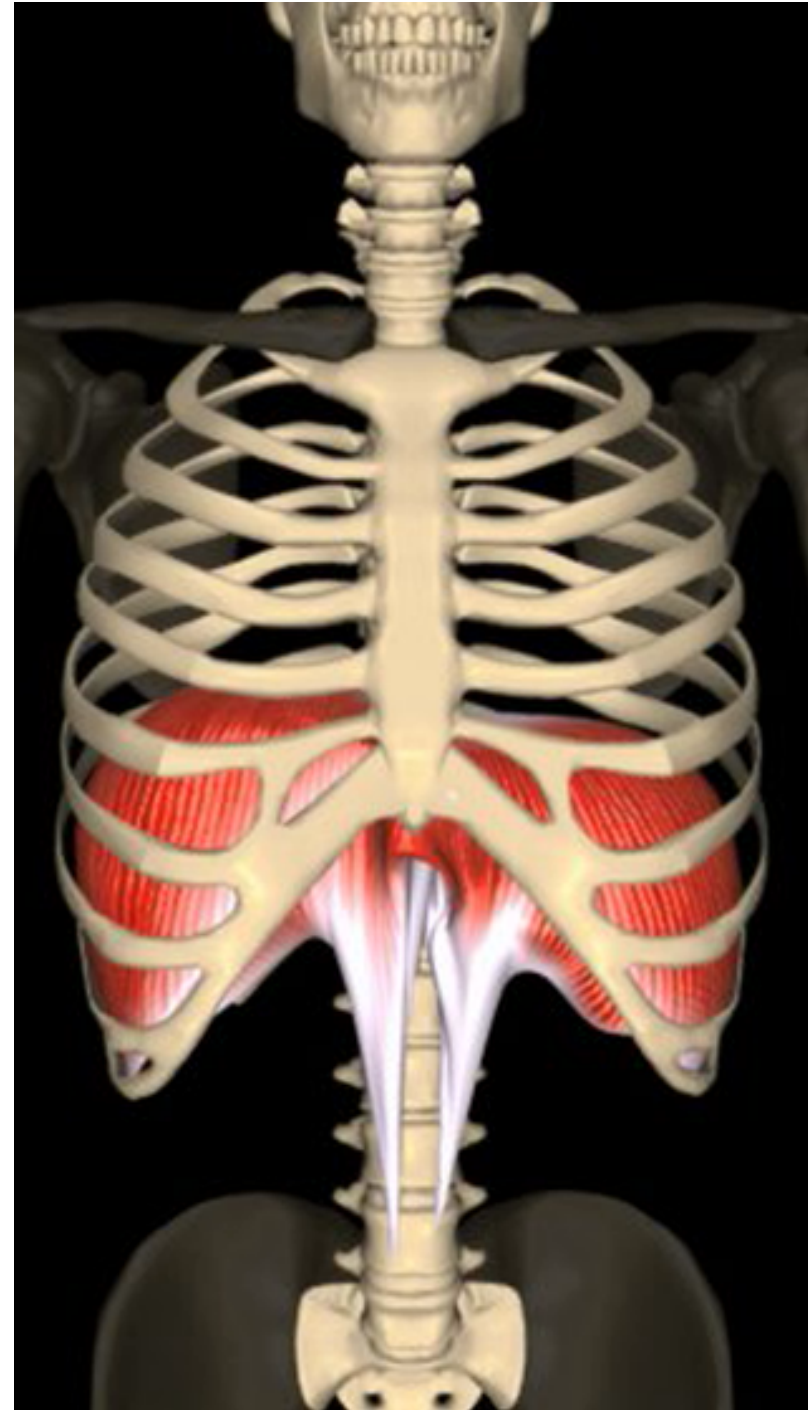
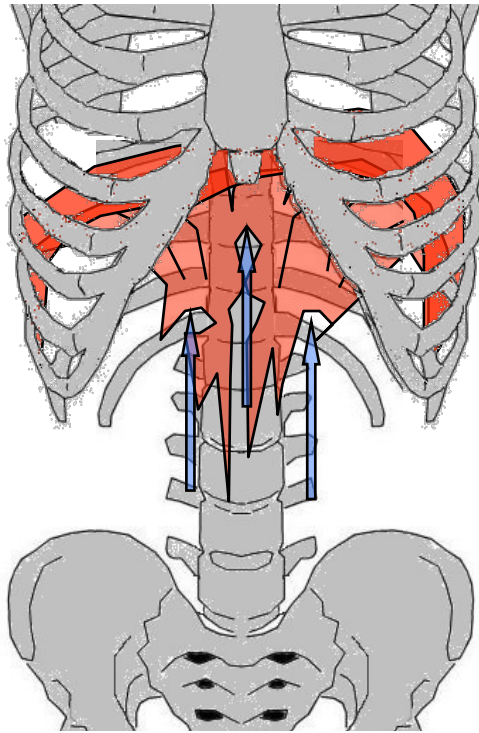
Diaphragme



- G: En coupole, sépare thorax et abdomen. Partie centrale tendineuse (=centre phrénique)
- O: Fibres costales : latéralement sur faces int. des 6 dernières côtes, F. sternales : face post appendice xiphoïde, fibres vertébrales : lombaires (piliers du diaphragme)
- T/C: fibres musculaires convergent vers le centre tendineux
- T: 4° espace intercostal (à DR) et 5° (à G)
- A: inspireur, abaisse le centre phrénique, écarte les côtes → augmente volume cage thoracique



Diaphragme (suite)



MUSCLES DE L'ÉPAULE

Plan antérieur

Profond : Sous-clavier

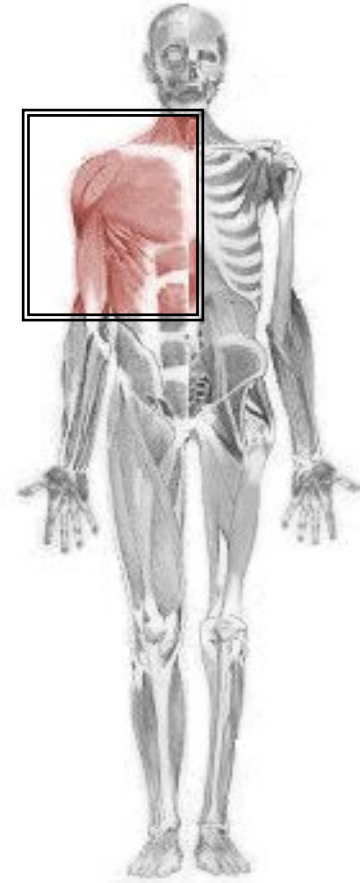
Petit pectoral

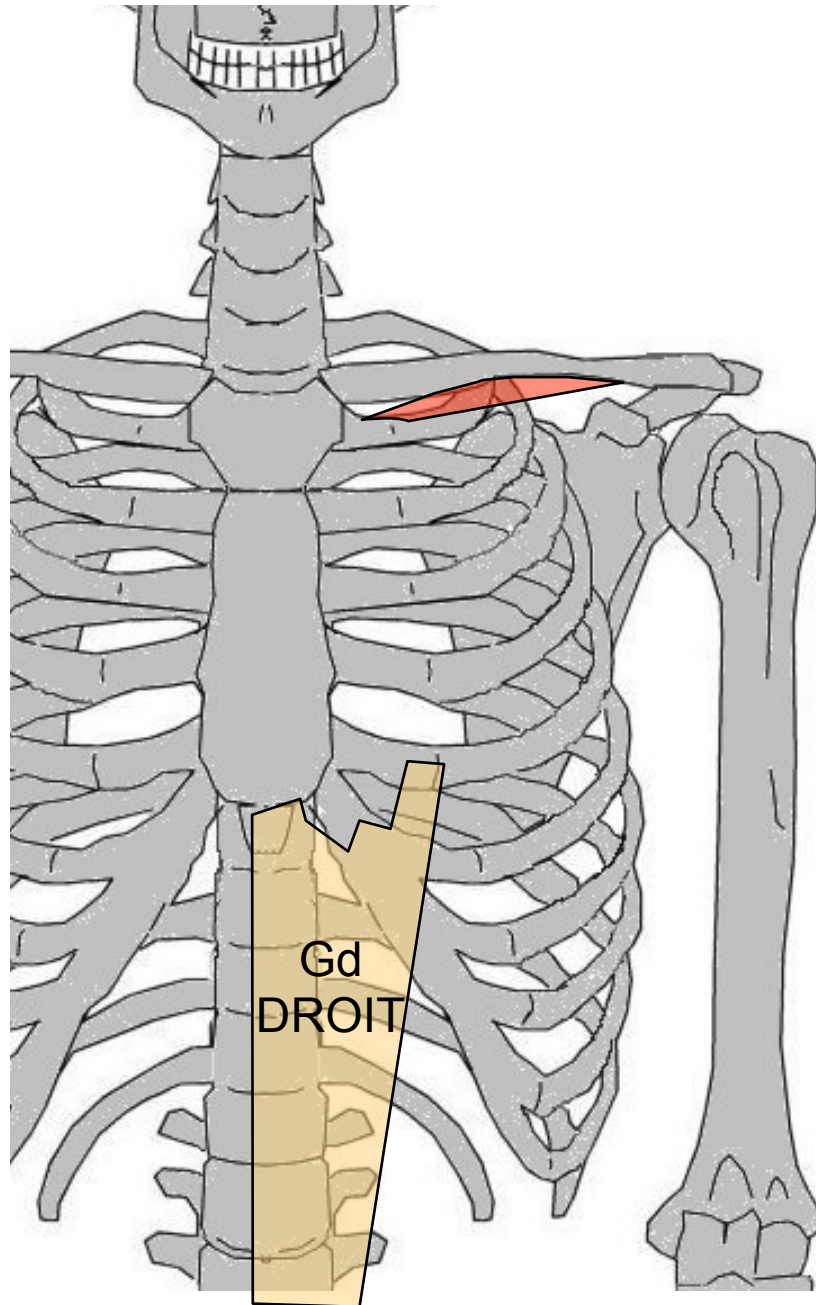
Coraco-brachial

Superficiel : Grand Pectoral

Biceps brachial (cf. muscle du bras)

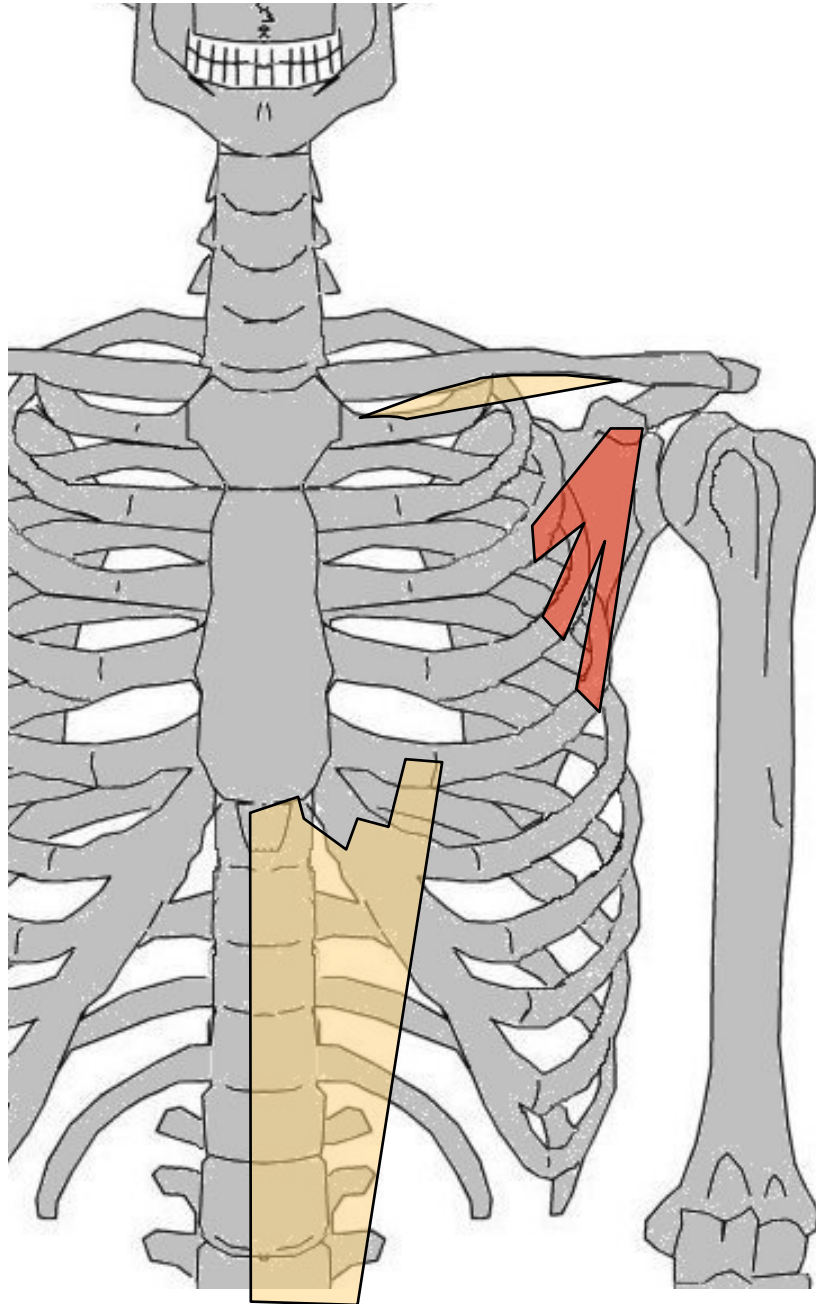
Latéral : Deltoïde





Sous-clavier

- G: antérieur profond épaule, entre 1° côte et clavicule
- O: face supérieure 1° côte + cartilage costal
- T/C: ARR, DH (et HAUT)
- T: gouttière sous-clavière
- A: point fixe = thorax → attire clavicule vers thorax + abaisse moignon épaule (stabilise sterno-costo-claviculaire). point fixe = épaule → inspireur



Petit pectoral

G: antérieur profond épaule.

Triangulaire à sommet supérieur.
entre omoplate et côtes

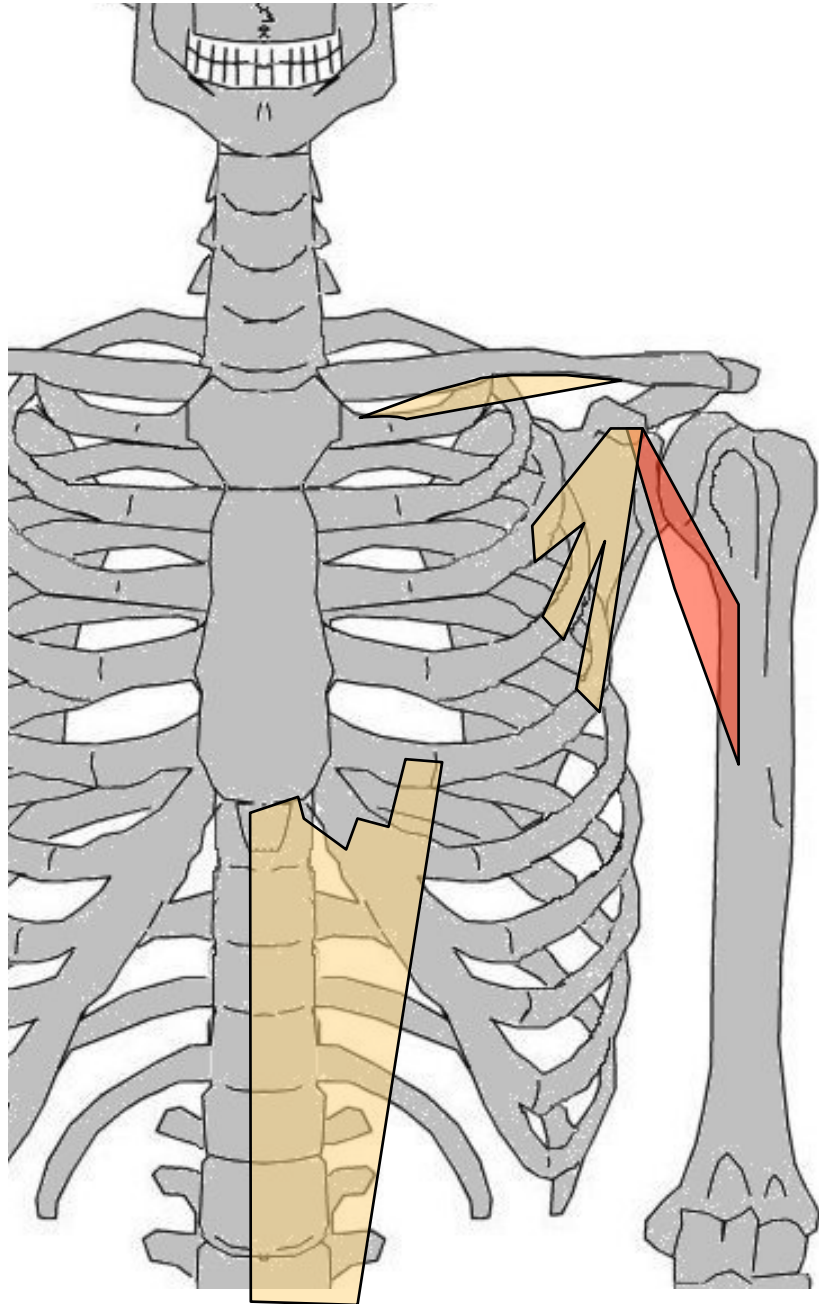
O: Face ext côtes 3, 4 et 5

T/C: HT, ARR et DH

T: Ap coracoïde

A: point fixe = épaule → inspireur.

point fixe = thorax → abaisse
moignon, sonnette interne



Coraco-brachial

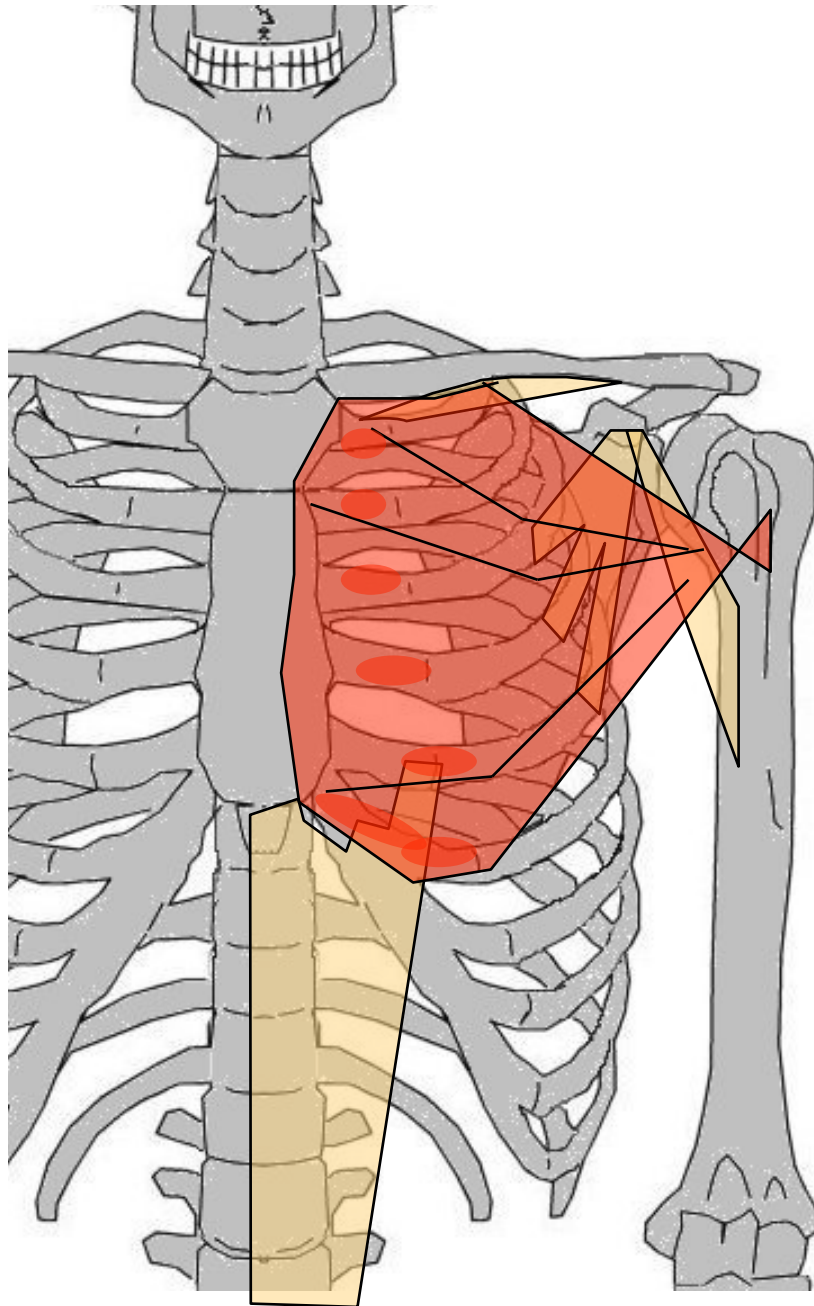
G: loge ant bras, profond, mono-articulaire, entre apophyse coracoïde et humérus

O: Apophyse coracoïde

T/C: Fusiforme, vers BAS, DH et AV

T: 1/3 sup face int humérus

A: Fléchisseur épaule (adducteur) lutte contre luxation de la tête huméral



Grand Pectoral

G: superficiel, antérieur épaule, large en éventail

O: Bord ant clavicule + manubrium + côtes et cartilage 2 à 6 + gaine aponévrotique Grd droit de l'abdomen

T/C: 4 faisceaux de fibres convergent vers DH

T: Lèvre ext coulisse bicipitale

A: Adducteur bras, fléchisseur et rotateur interne épaule, inspireur

Triangulaire en position anatomique et quadrilatère (se "dévrille") quand le bras se lève du fait de sa terminaison en "J" sur humérus :

- fibres sup à l'origine se terminent en AV et en BAS
- fibres inf se terminent en ARR et en HT

Deltoïde

G: unique muscle externe épaule. Entre omoplate, clavicule et humérus, forme galbe épaule

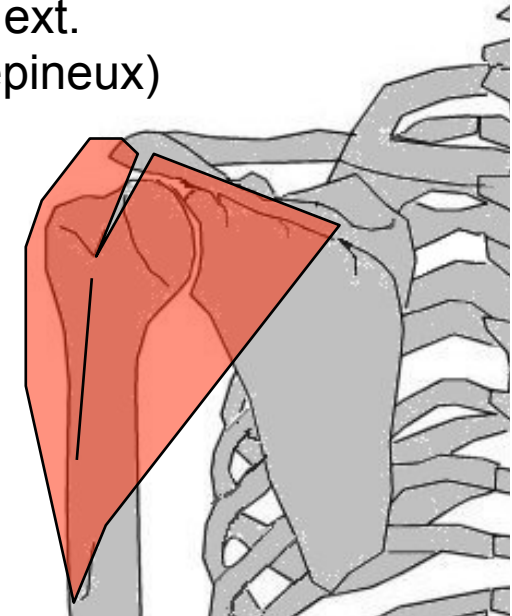
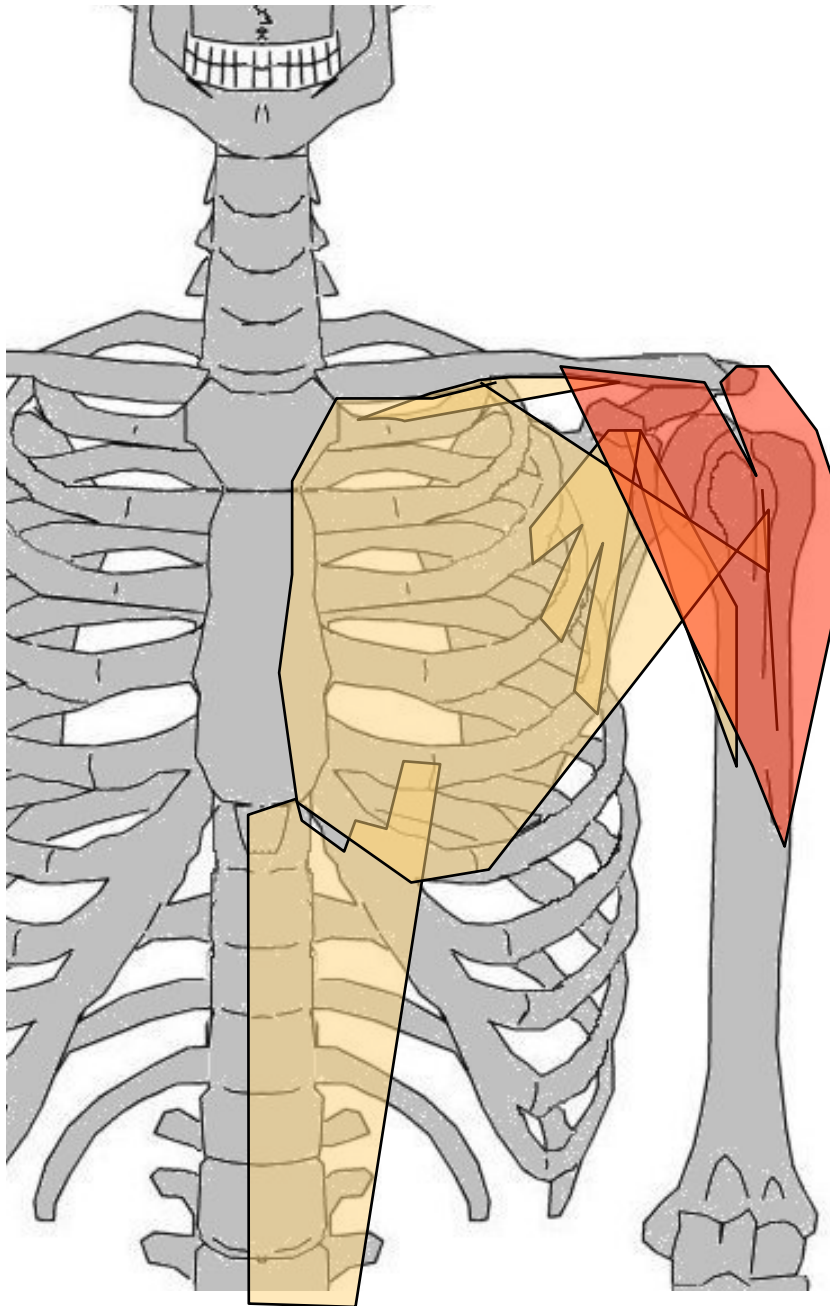
O: Chef claviculaire : 1/3 distal du bord antérieur clavicule, chef acromial : acromion, chef spinal : épine omoplate

T/C: Recouvre l'épaule, fibres convergent vers BAS

T: en "V" sur l'humérus

A: abducteur bras. Chef claviculaire = fléchisseur + rotateur int, chef spinal = extenseur + rotateur ext.

(synergie avec le Sus-épineux)



MUSCLES DE L'ÉPAULE

Plan postérieur

(Trapèze - Grand dorsal : cf. épaule)

(Grand dentelé : cf. épaule)

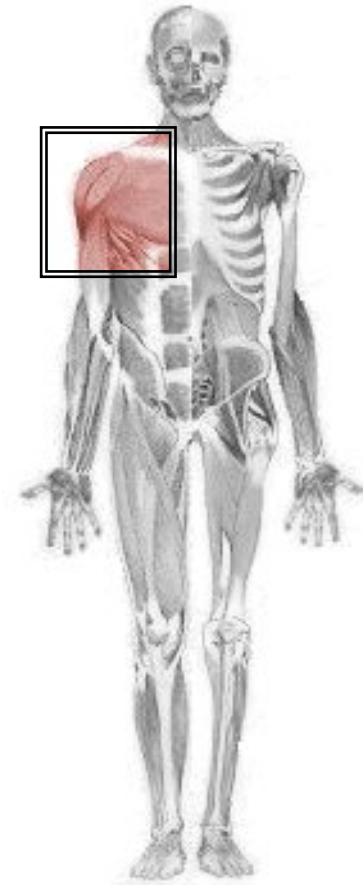
Sous-scapulaire

Sus-épineux

Sous-épineux

Petit rond

Grand rond



Sous-scapulaire

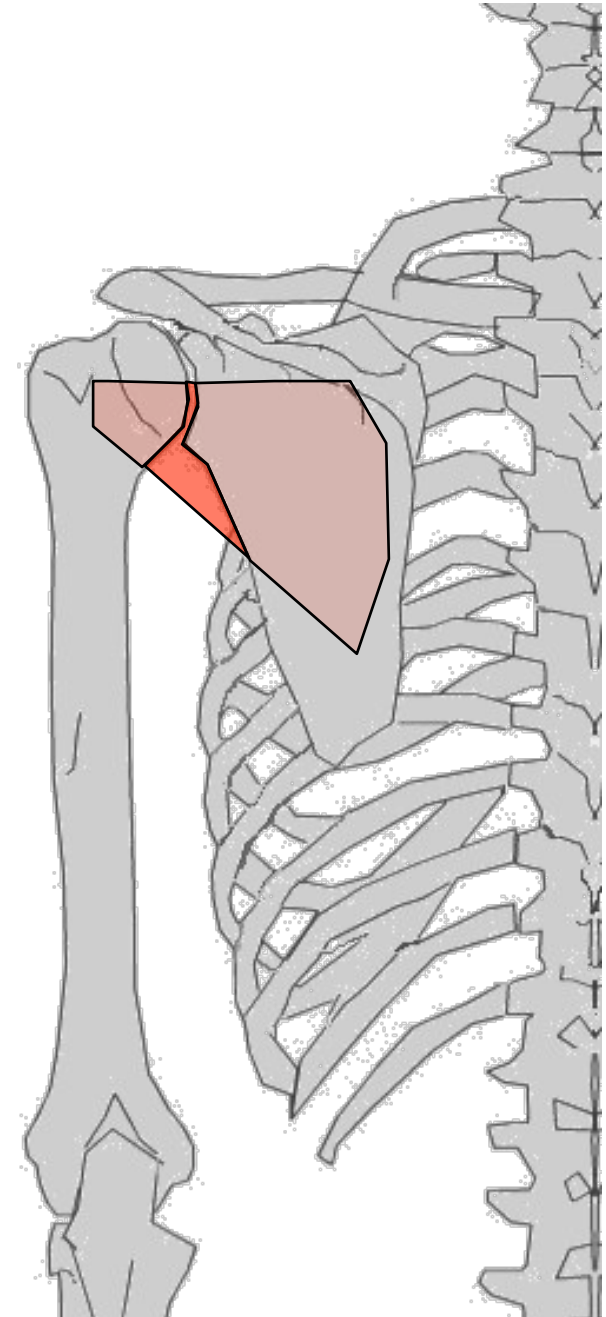
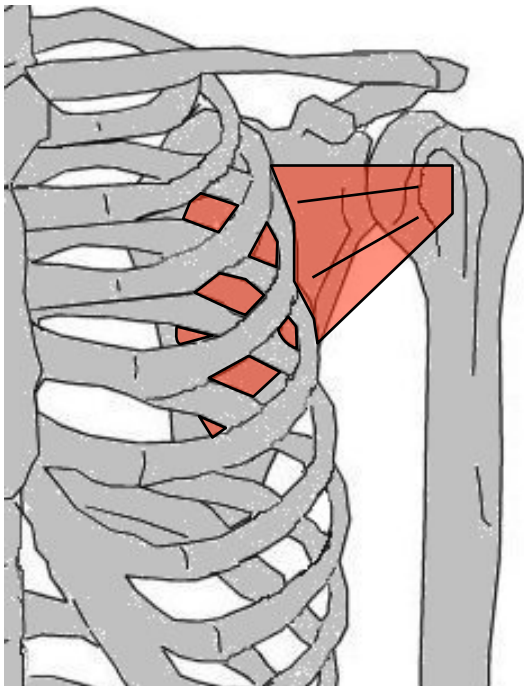
G: Entre omoplate et humérus

O: Fosse sous-scapulaire

T/C: Fibres convergent vers HT et DH, entre côtes et omoplate

T: Trochin

A: Rotateur interne et adducteur de l'épaule, abducteur de l'omoplate



Sus-épineux

G: entre omoplate et humérus

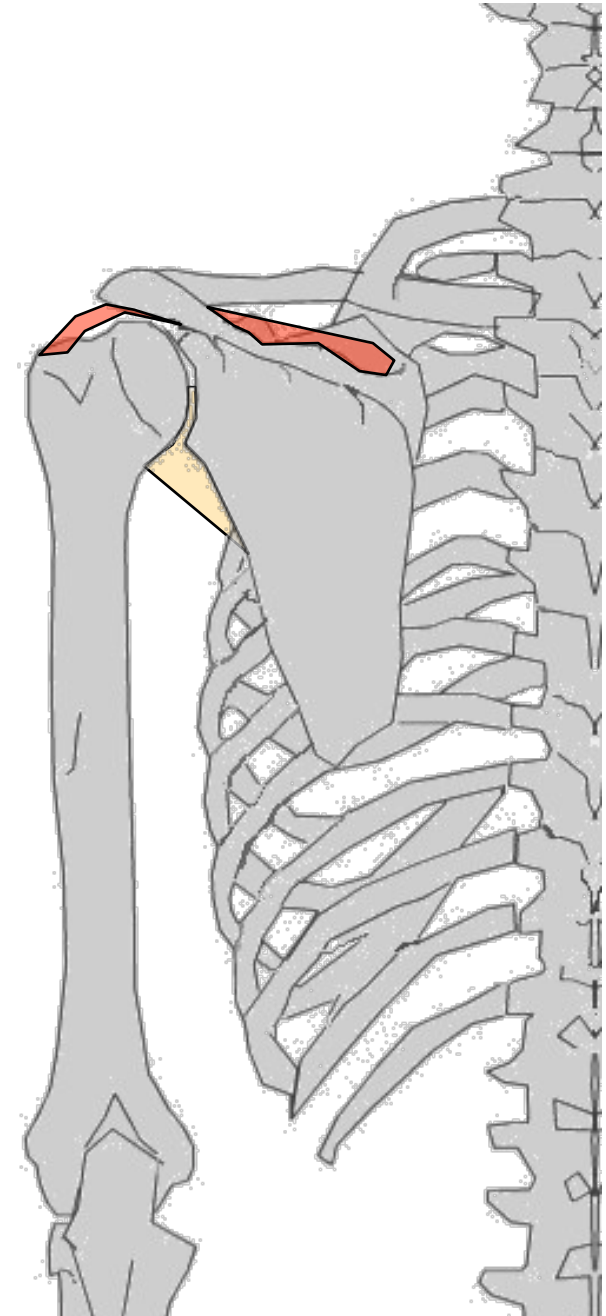
O: Face post omoplate, au dessus de l'épine

T/C: Vers le DH, horizontal

T: Facette sup trochiter

A: Abducteur du bras, engage abduction, synergie avec Deltoïde

Rupture coiffe des rotateurs qd inflammations péri-articulaires. 1° à rompre car collé à capsule



Sous-épineux

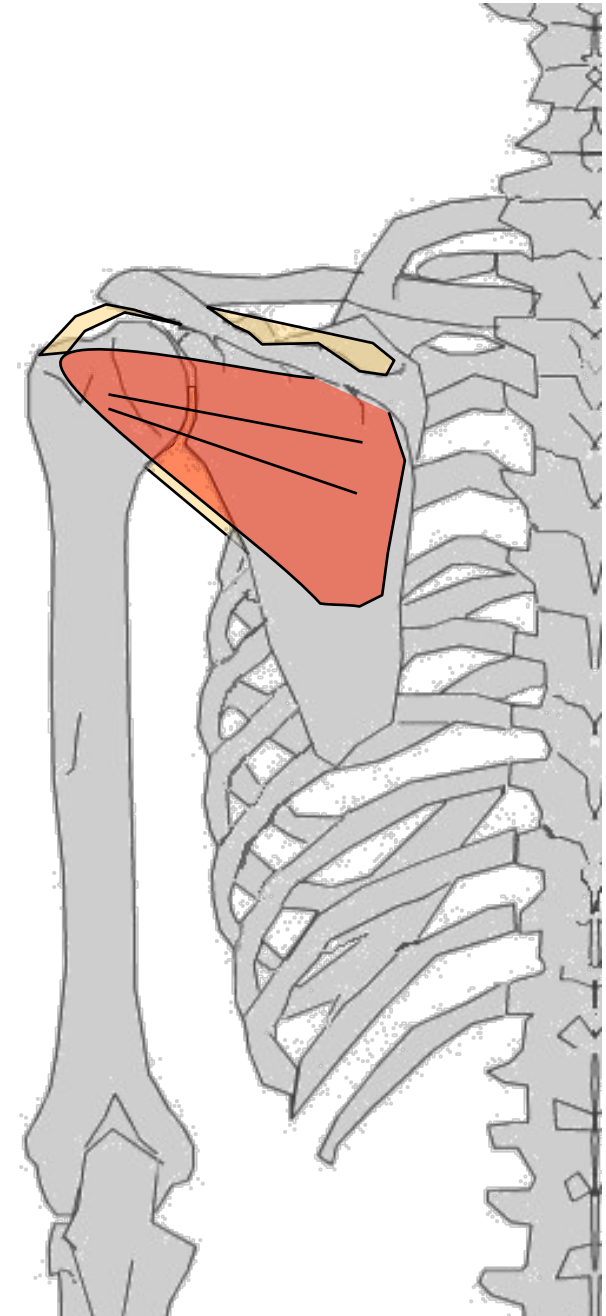
G: entre omoplate et sommet humérus

O: Fosse sous épineuse, déborde sur
épine

T/C: vers DH

T: Face postérieure du trochiter

A: Adducteur, rotateur externe du bras



Petit rond

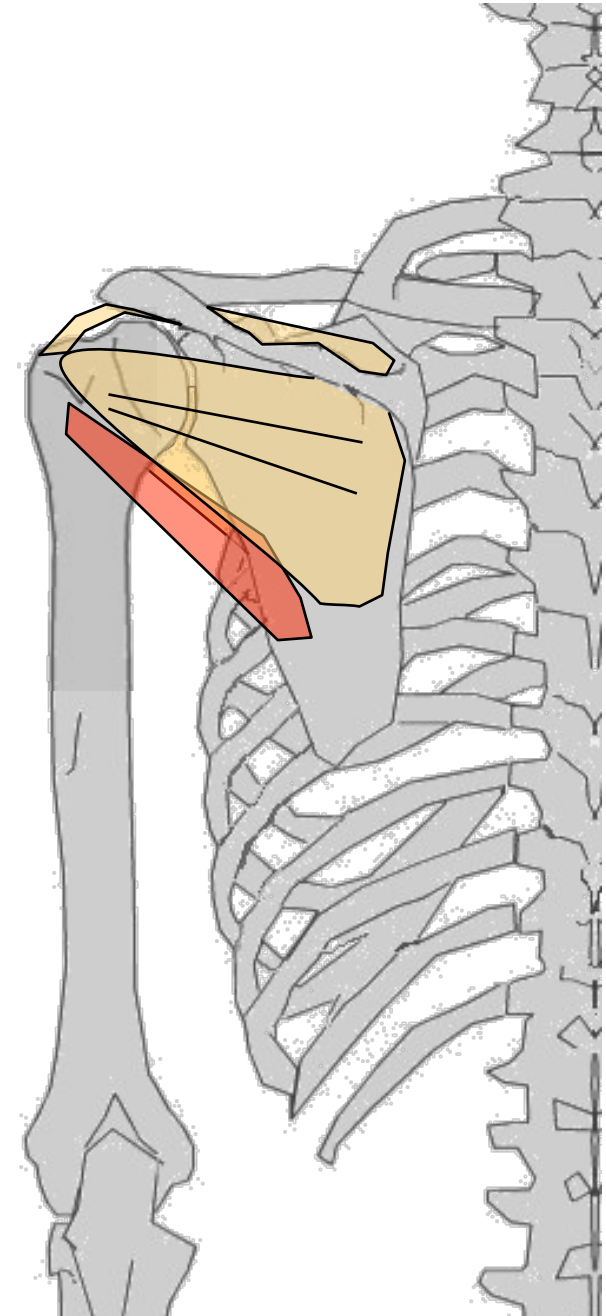
G: postérieur épaule, sous Sous-
épineux

O: bord axillaire omoplate, plus HT
que le grd rond

T/C: HT et DH

T: fossette postérieure et inférieure du
Trochiter

A: Adducteur, rotateur externe
(ligament actif de l'épaule)



Grand rond

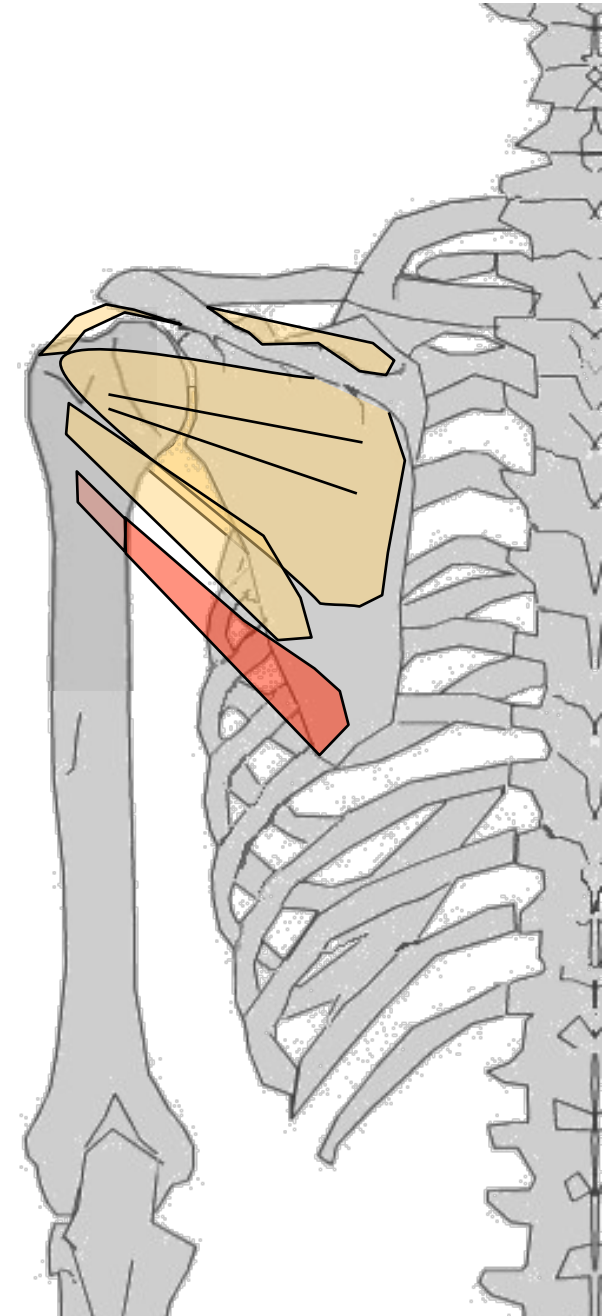
G: postérieur épaule, plus BAS que le Petit rond

O: bord axillaire omoplate

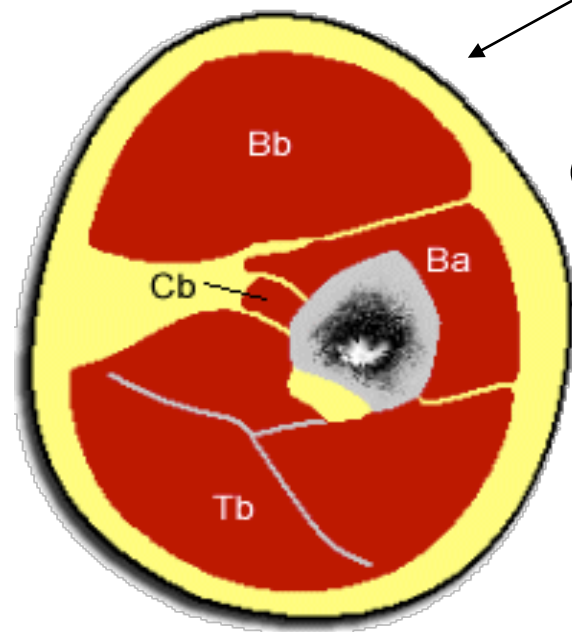
T/C: // petit rond ; vers HT, DH et AV

T: Lèvre int. coulisse bicipitale

A: Extenseur de l'épaule, adducteur, rotateur interne



MUSCLES DU BRAS



Loge antérieure

(m. fléchisseurs)

plan profond

Coraco-brachial (cf. Muscle de l'épaule)

Brachial antérieur

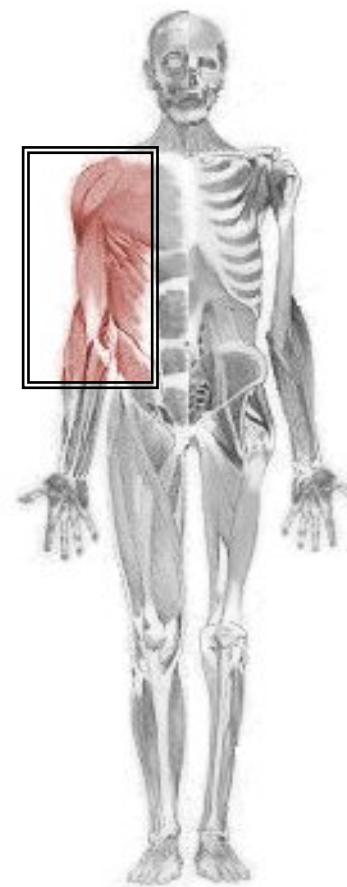
plan superficiel

Biceps brachial

Loge postérieure

(m. extenseurs)

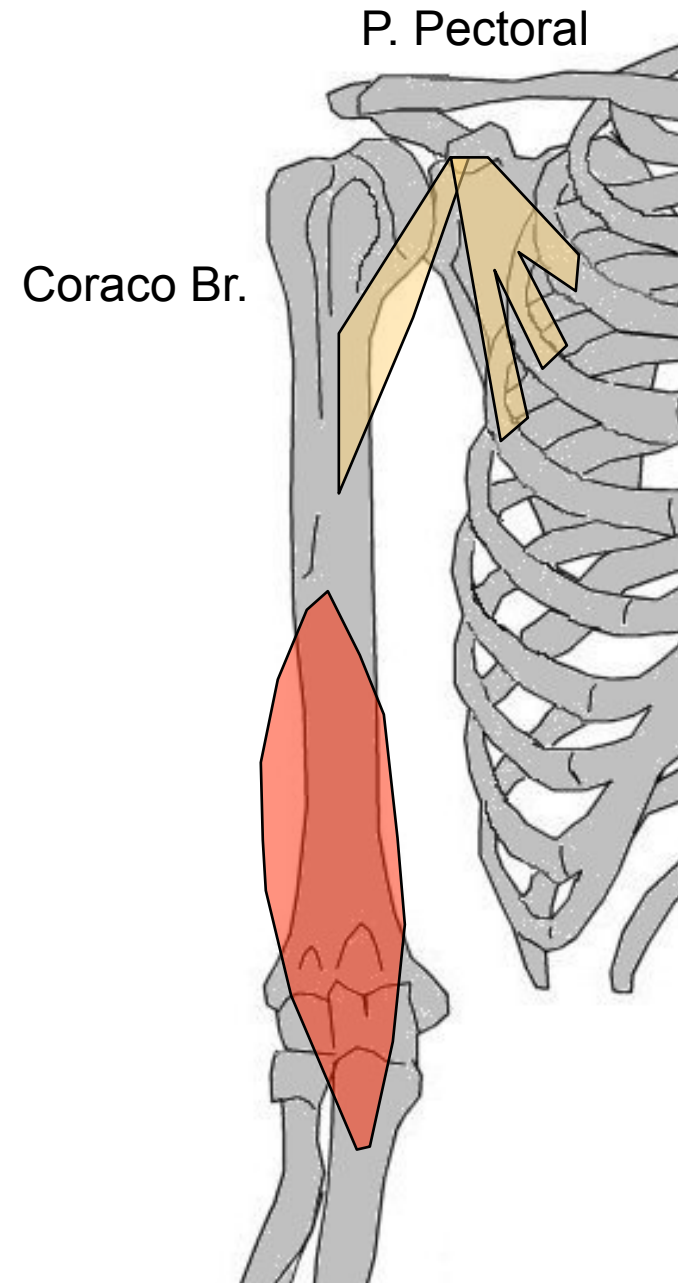
Triceps brachial



Loge antérieure

Brachial antérieur

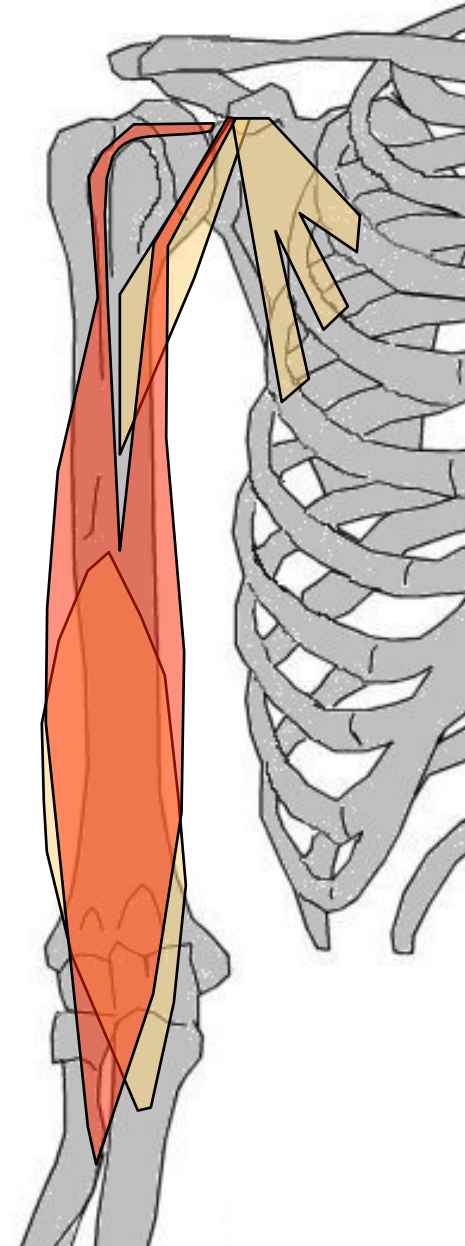
- G: profond, mono-articulaire, antérieure, large et puissant. Entre humérus et cubitus
- O: 2/3 inf face ant humérus
- T/C: Vertical vers le BAS
- T: (puissant tendon) tubérosité brachiale du cubitus
- A: fléchisseur du coude (puissant)



Loge antérieure

Biceps brachial

- G: superficiel, bi-articulaire, 2 chefs entre omoplate et radius
- O: longue portion = au-dessus cavité glénoïde, courte portion = apophyse coracoïde
- T/C: LP = glisse dans gouttière bicipitale puis fusionne avec fibres CP. CP = vertical, vers BAS
- T: tubérosité bicipitale radius (puissant tendon)
- A: Fléchisseur coude et épaule. Supinateur avant-bras (Bretelle anti-luxation du coude)



Loge postérieure

Triceps brachial

G: postérieure. Entre omoplate, humérus et cubitus. 3 chefs : longue portion (LP), superficielle, bi-articulaire, vaste externe (VE) et vaste interne (VI)

O: LP= sous cavité glénoïde, VE= face postérieure humérus sous trochiter, VI= 1/2 inf face post humérus

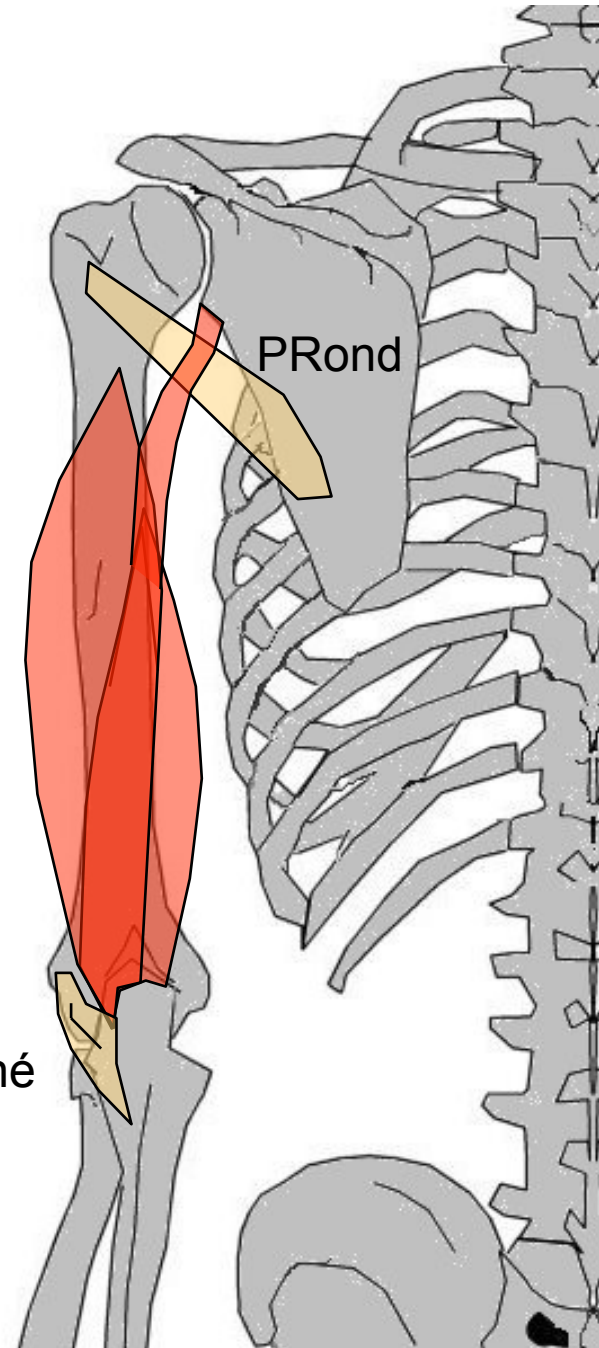
T/C: fibres convergent vers BAS en une lame tendineuse

T: tendon commun sur l'olécrane

A: extenseur unique coude. Extenseur épaule (car bi-articulaire)

(Bretelle anti-luxante postérieure du coude)

Anconé



MUSCLES DE L'AVANT-BRAS

Loge antérieure (*m. fléchisseurs*)

plan superficiel (*m. épitrochléens*)

Rond pronateur - Grand palmaire

Petit palmaire - Cubital antérieur

plan moyen

Fléchisseur commun superficiel des doigts

plan profond

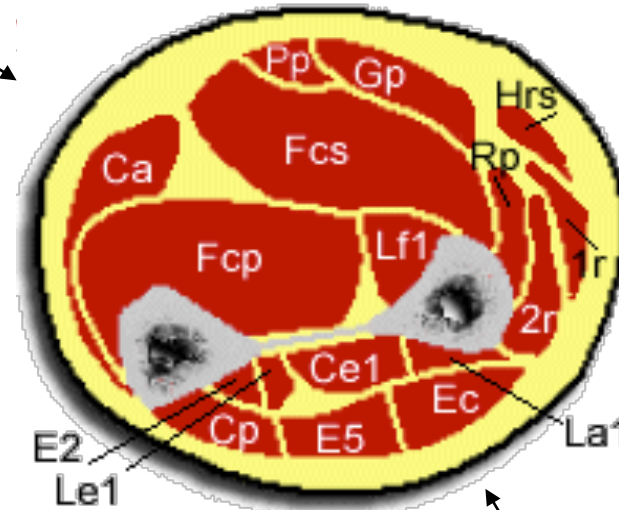
Carré pronateur

Fléchisseur commun profond des doigts

Long fléchisseur du I

Loge externe

1^{er} Radial - 2^{ème} Radial - Huméro-stylo-radial



Loge postérieure (*m. extenseurs*)

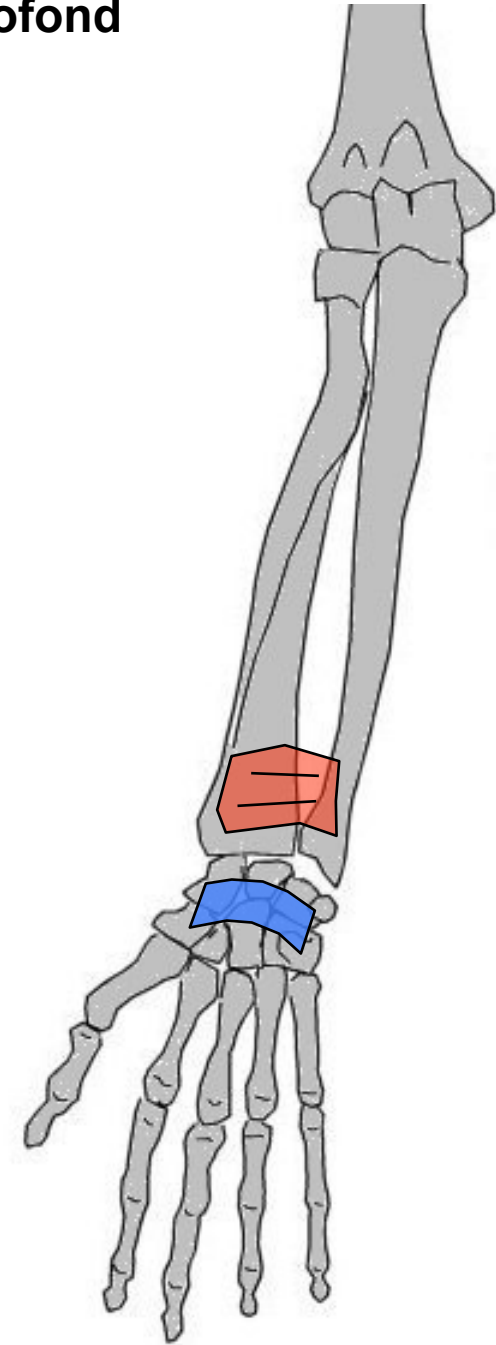
plan superficiel : Extenseur commun des doigts - Extenseur propre du V - Cubital postérieur - Anconé

plan profond : Long abducteur du I - Court extenseur du I - Long extenseur du I - Extenseur propre du II - Court supinateur

Loge antérieure plan profond

Carré pronateur

- G: entre os avant-bras
- O: 1/4 inf face ant cubitus
- T/C: DH
- T: 1/4 inf face ant radius
- A: Pronateur



Loge antérieure plan profond

Fléchisseur commun profond des doigts

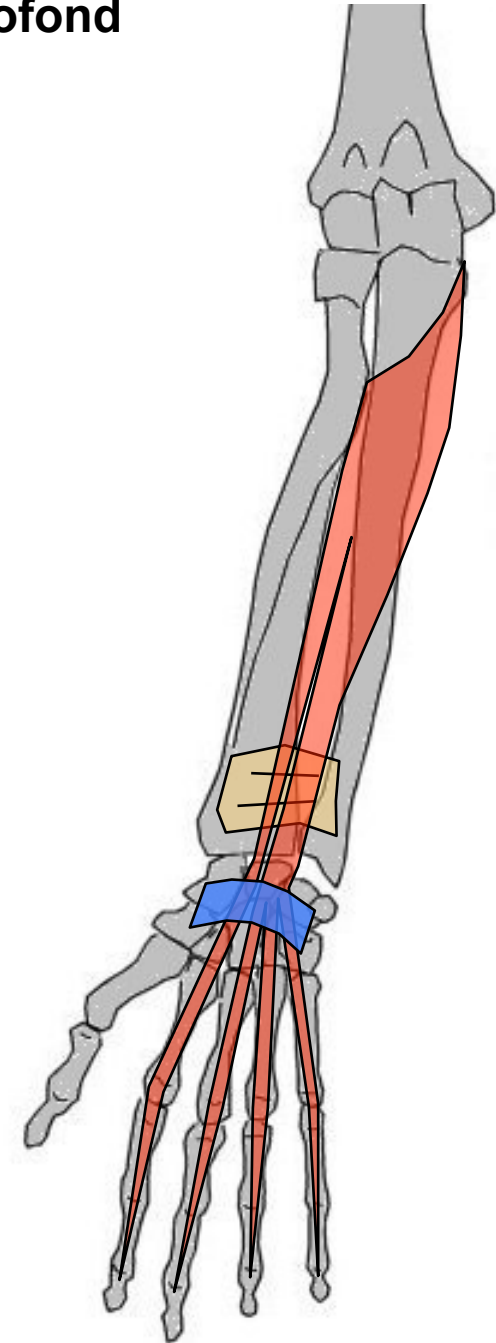
G: Loge ant, plan profond. Entre cubitus et doigts II à V

O: 2/3 sup face ant cubitus, déborde sur membrane interosseuse

T/C: Vertical

T: 4 tendons sur base 3° phalanges doigts II à V

A: Fléchisseurs phalange sur précédente, puis main sur avant-bras



Loge antérieure plan profond

Long fléchisseur du I

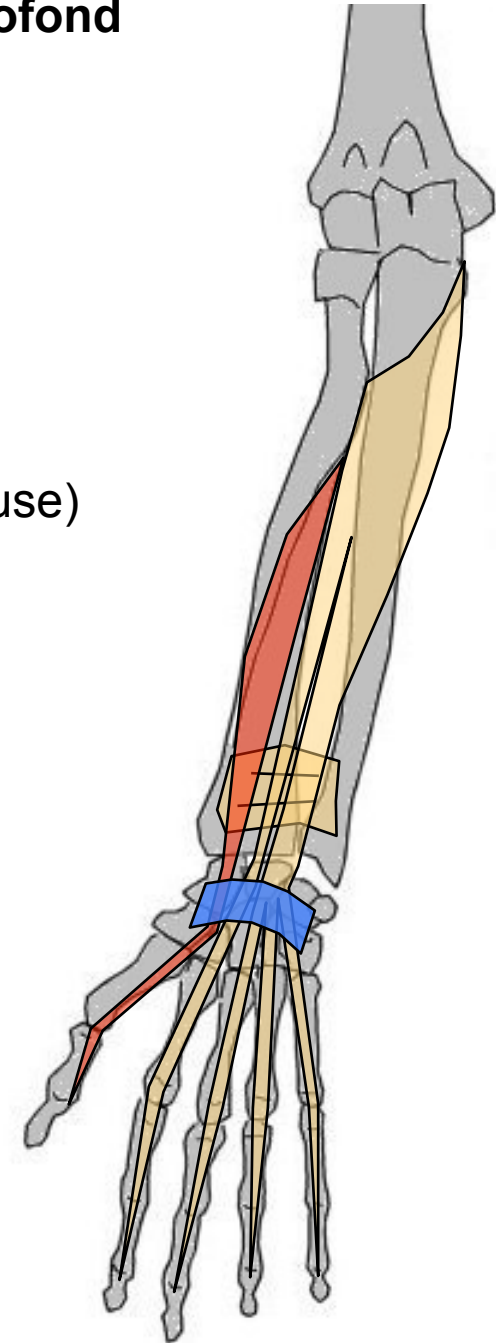
G: aplati, loge ant, plan profond. Entre radius et I

O: Face ant du radius (déborde sur membrane interosseuse)

T/C: BAS

T: Face palmaire base phalange distale du I

A: Fléchisseur 2° phalange sur 1° puis sur métacarpien
(verrouille la prise)



Loge antérieure plan moyen



Fléchisseur commun superficiel des doigts


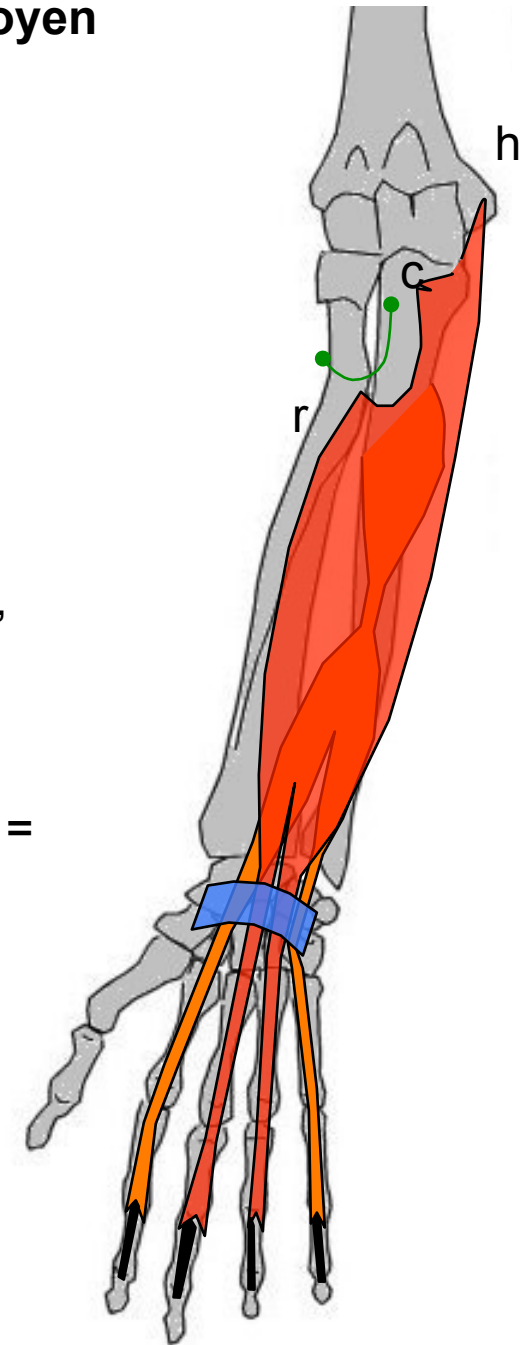
G: Loge ant, plan moyen, large, aplati, recouvre fléchisseur commun profond et fléchisseur propre du I. 3 chefs : entre humérus, 2 os de l'av-bras et doigts

O: Chef huméral (h) = face ant épitrochlée
Chef cubital (c) = ap coronoïde cub.
Chef radial (r) = bord ant radius

T/C: chefs forment **arcade** unissant les 2 os de l'avant-bras, puis 2 plans verticaux : **pl. superficiel** = chefs huméral + radial, **pl. profond** = chef cubital (bigastrique)

T: pl. profond = 2° phalange des doigts II et V et pl. superf. = doigts III et IV → en 4 tendons qui se divisent en 2 languettes (perforée par tendon fléchisseur commun profond)

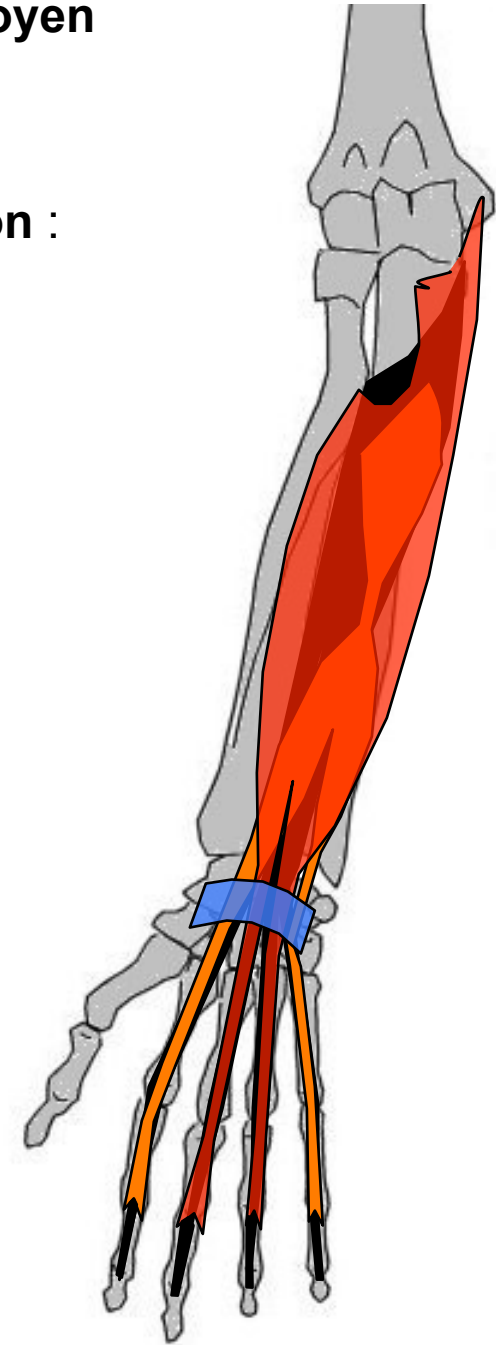
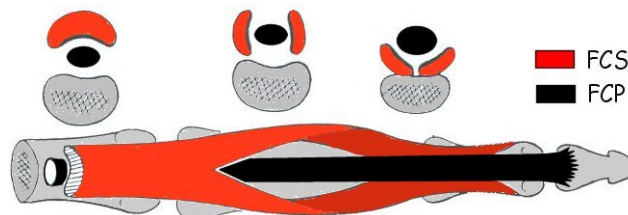
A: Fléchisseurs phalange sur précédente, puis main sur avant-bras



Loge antérieure plan moyen

Les fléchisseurs communs - Conclusion :

- Fléchisseur commun superficiel des doigts (FCS)
plan superficiel = chefs huméral + radial,
plan profond = chef cubital (corps bigastrique)
- Fléchisseur commun profond des doigts (FCP)
plan unique



Loge antérieure plan superficiel

Rond pronateur

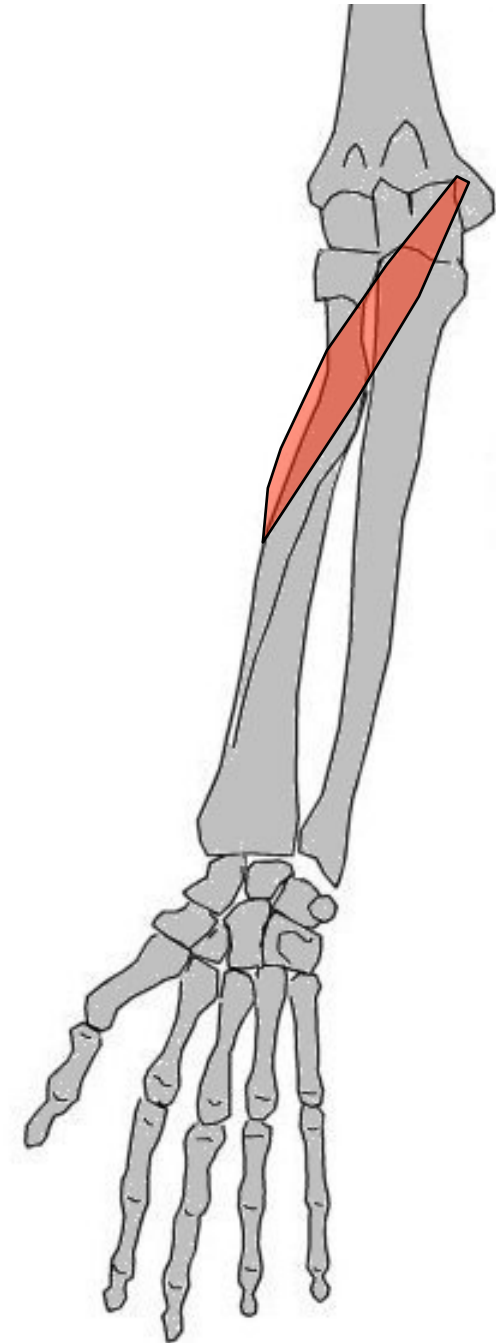
G: le + externe épitrochléens, loge ant, plan superficiel avant bras. Entre humérus, cubitus et radius

O: Chef huméral: épitrochlée, Chef ulnaire: ap coronoïde cubitale

T/C: BAS et DH

T: 1/3 moyen de la face ext radius

A: Pronateur + fléchisseur du coude



Loge antérieure plan superficiel

Grand palmaire

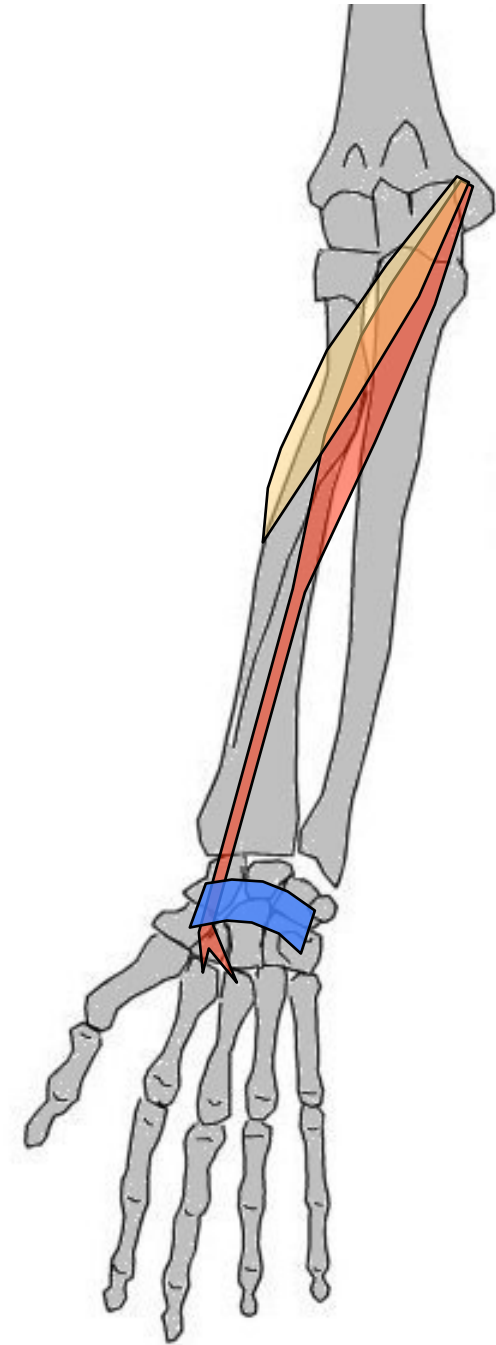
G: m. épitrochléen superficiel, en DD du Rond pronateur, loge ant avant bras. Entre humérus et M2

O: Face ant épitrochlée

T/C: BAS et DH

T: Base face ant M2 (+expansion vers M3)

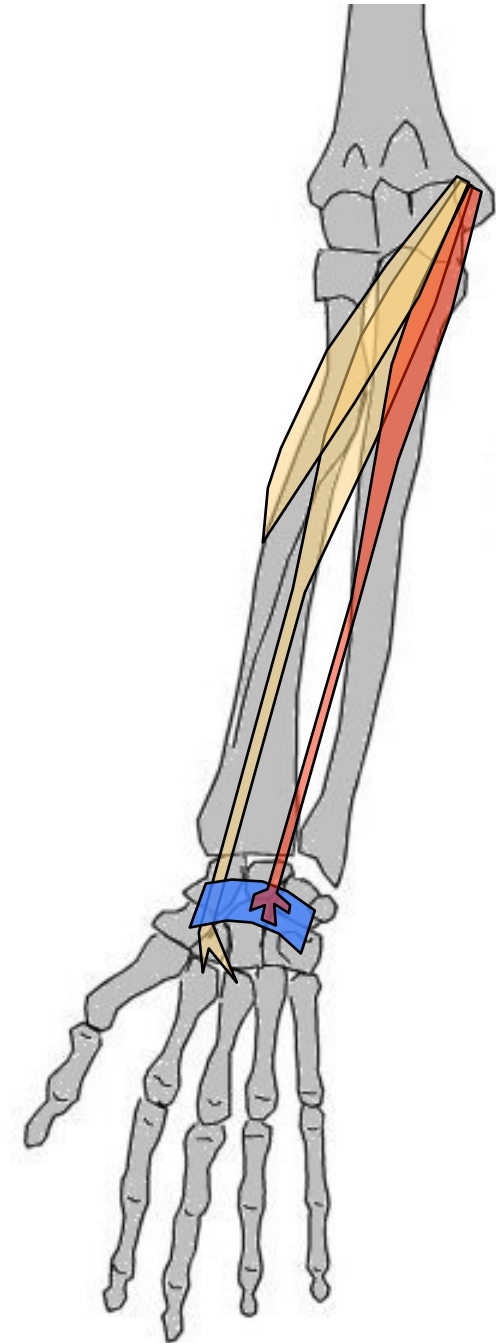
A: Fléchisseur main, abducteur (inclinaison radiale)



Loge antérieure plan superficiel

Petit palmaire

- G: En DD du Grd palmaire, entre humérus et aponévrose palmaire. Loge ant, plan superficiel
- O: Épitrochlée
- T/C: BAS et DH
- T: S'évanouit dans aponévrose palmaire superficielle
- A: Tenseur de aponévrose palmaire, fléchisseur de la main sur avant-bras



Loge antérieure plan superficiel

Cubital antérieur

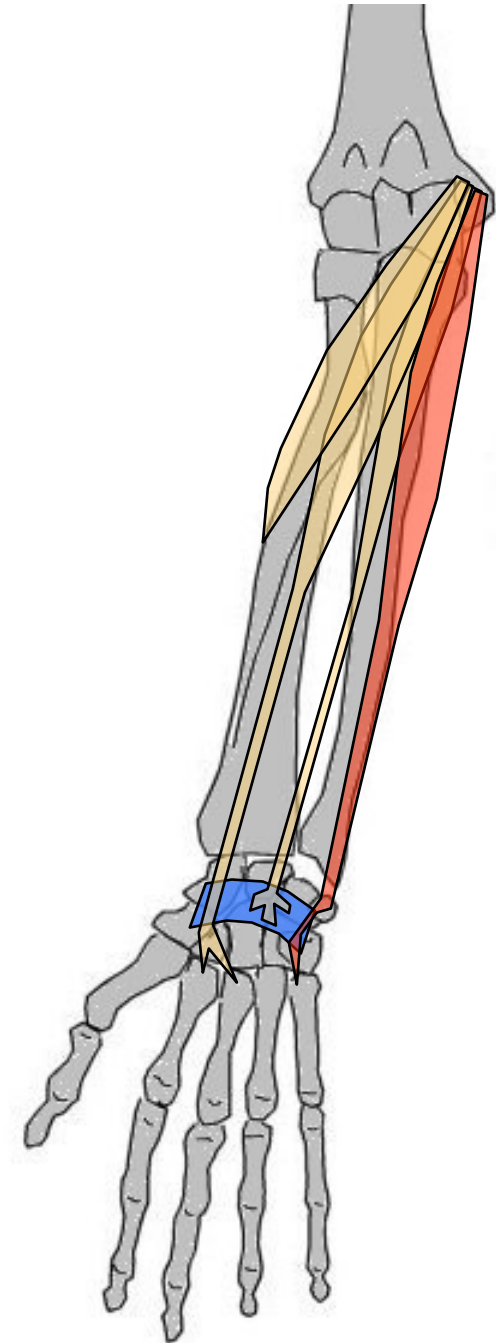
G: le + interne m. épitrochléens. loge ant, plan superficiel avant bras. Entre humérus, cubitus et pisiforme

O: Chef huméral: épitrochlée, Chef ulnaire: olécrane + déborde sur 2/3 sup bord post cubitus

T/C: Vertical, recouvre la partie int cubitus

T: Os pisiforme (déborde sur os crochu puis sur M₅)

A: puissant Fléchisseur + adducteur (=inclinaison cubitale) de main



Loge postérieure plan profond

Extenseur propre du II

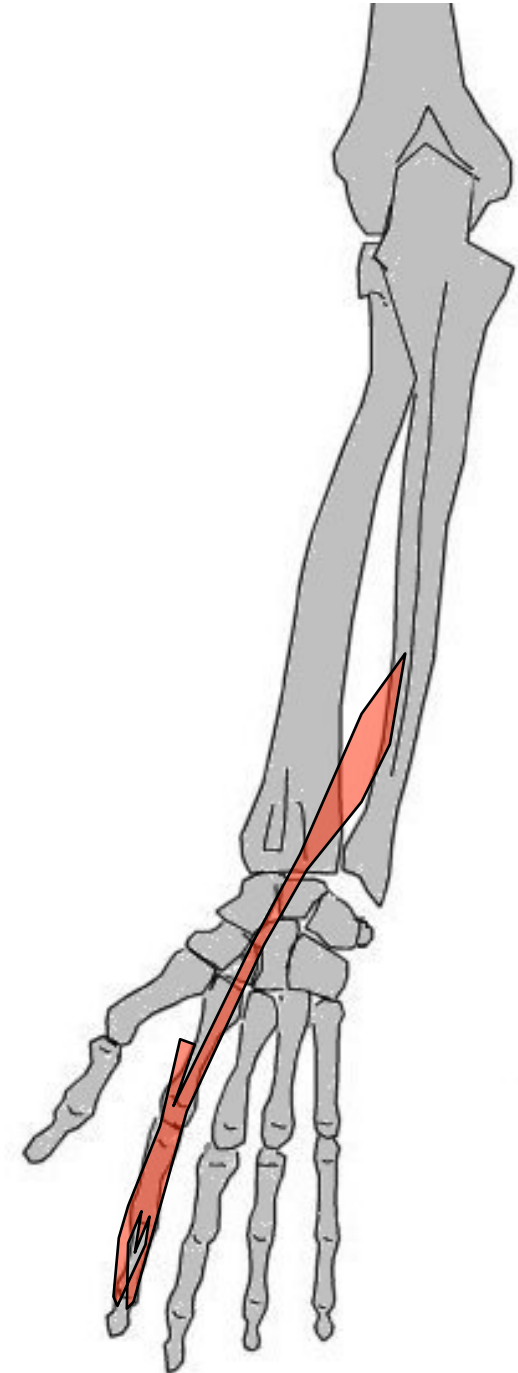
G: loge postérieure profond

O: 1/3 inf face post cubitus + membrane IO

T/C: Corps grêle, vertical, en DH long extenseur du I

T: Fusionne au niveau de l'index avec tendon extenseur commun des doigts

A: Extenseur du II



Loge postérieure plan profond

Long extenseur du I

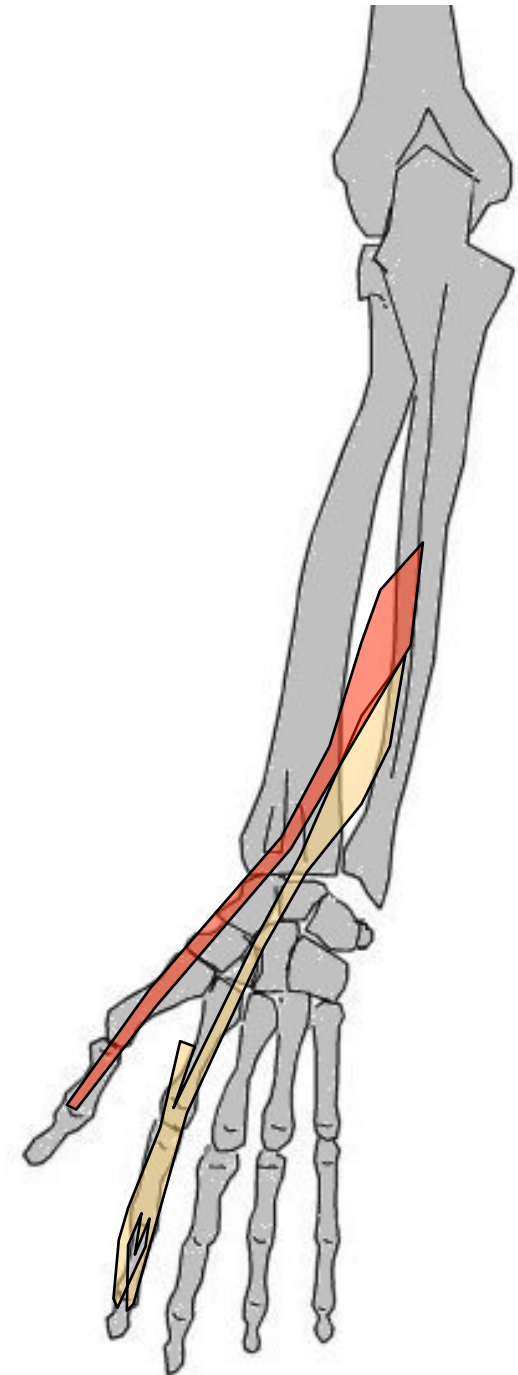
G: loge post profond

O: Face post cubitus, déborde sur
la membrane IO

T/C: BAS et DH

T: Base de la 2^o phalange du I
(face post)

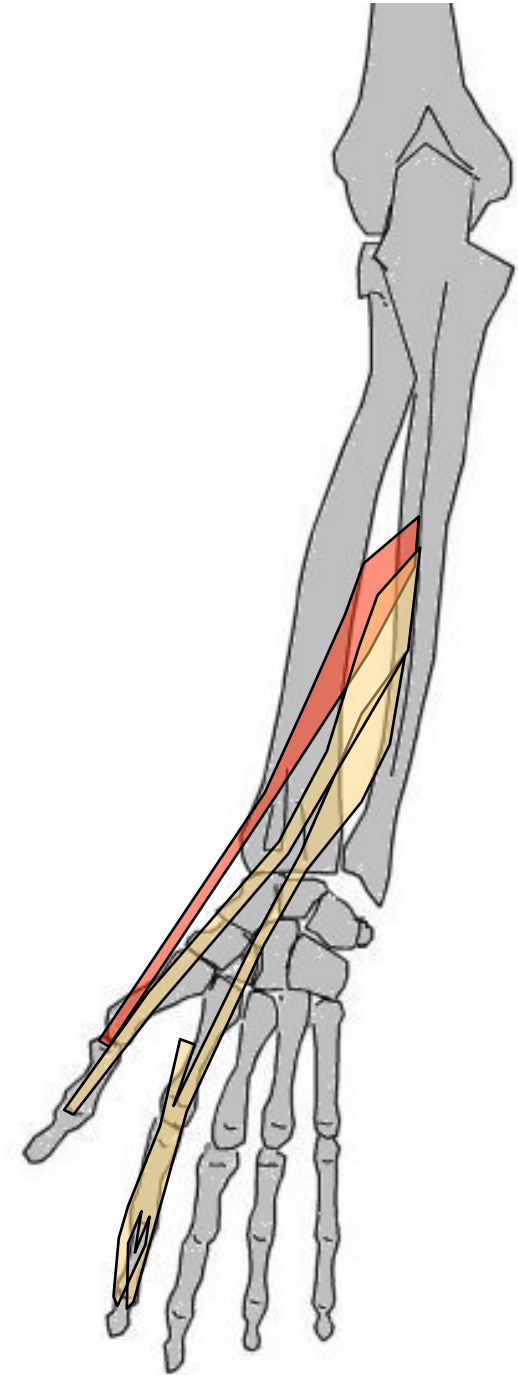
A: Extenseur et abducteur du I



Loge postérieure plan profond

Long abducteur du I

- G: le + volumineux de loge post profond, recouvre court Ext. Aplati, fusiforme
- O: Faces post 2 os avant-bras, déborde sur membrane interosseuse
- T/C: BAS et DH
- T: Base du M1 (face externe)
- A: Abducteur du I



Loge postérieure plan profond

Court extenseur du I

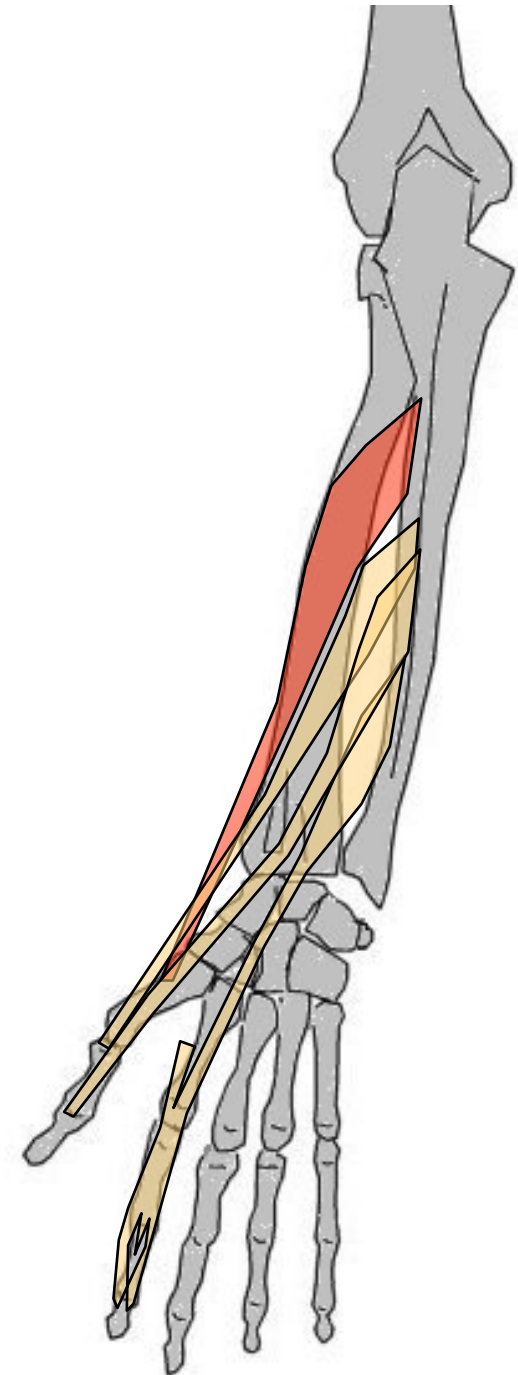
G: loge post profond

O: Face ext et post cubitus, déborde sur la membrane IO

T/C: BAS et DH

T: Base 1° phalange du I (face dorsale)

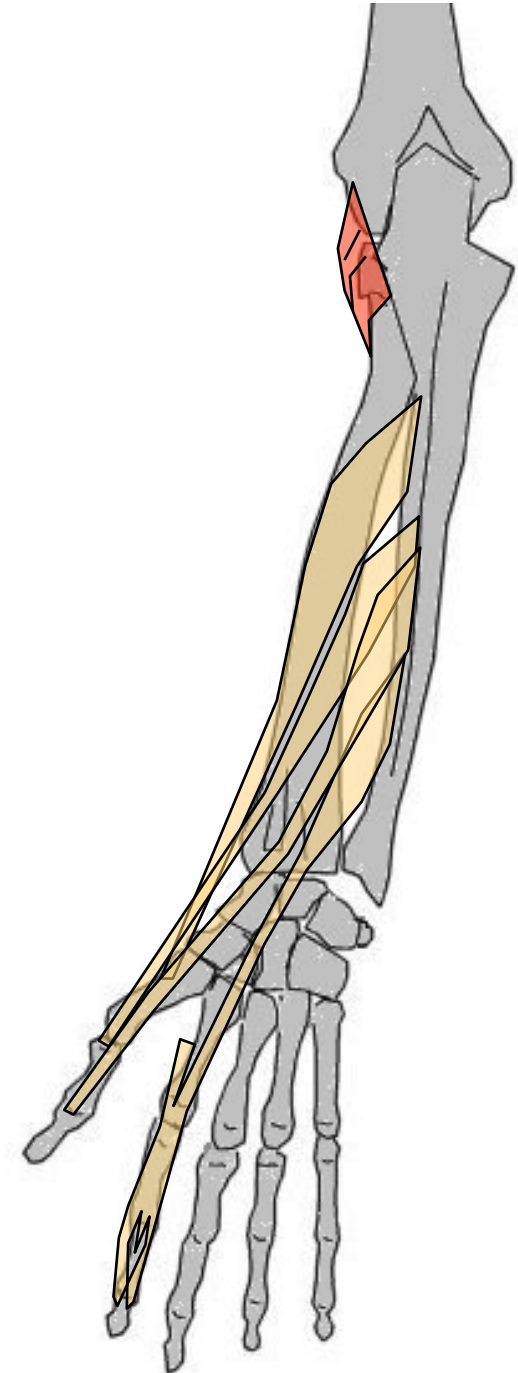
A: Extenseur et abducteur de la colonne du I



Loge postérieure plan profond

Court supinateur

- G: Loge post profonde, enroulé autour tête radiale
- O: Épicondyle et cubitus (près insertion lig. Annulaire, en ARR de petite cavité sigmoïde)
- T/C: Contourne radius par l'ARR et le DH
- T: col Radius + débordé bord antérieur Radius
- A: Supinateur de l'avant-bras



Loge postérieure plan superficiel

Anconé

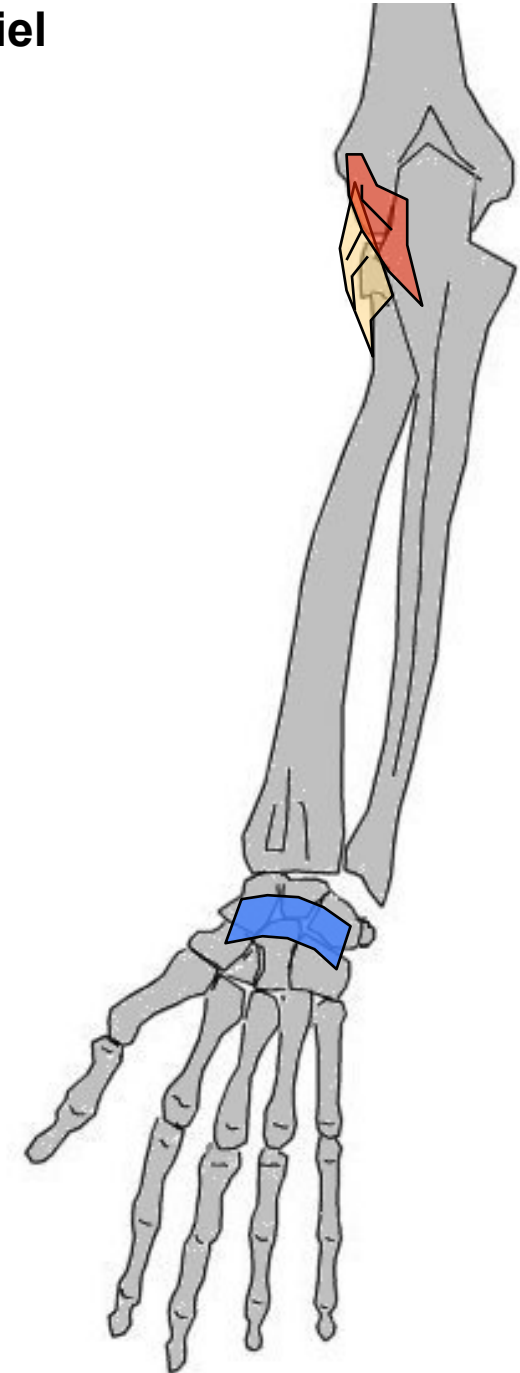
G: court, triangulR, face post coude, loge post superficielle

O: Face post épicondyle

T/C: BAS et DD

T: Face ext et post olécrane (déborde sur 1/4 sup bord post cubitus)

A: Extenseur de l'avant-bras sur le bras



Loge postérieure plan superficiel

Cubital postérieur

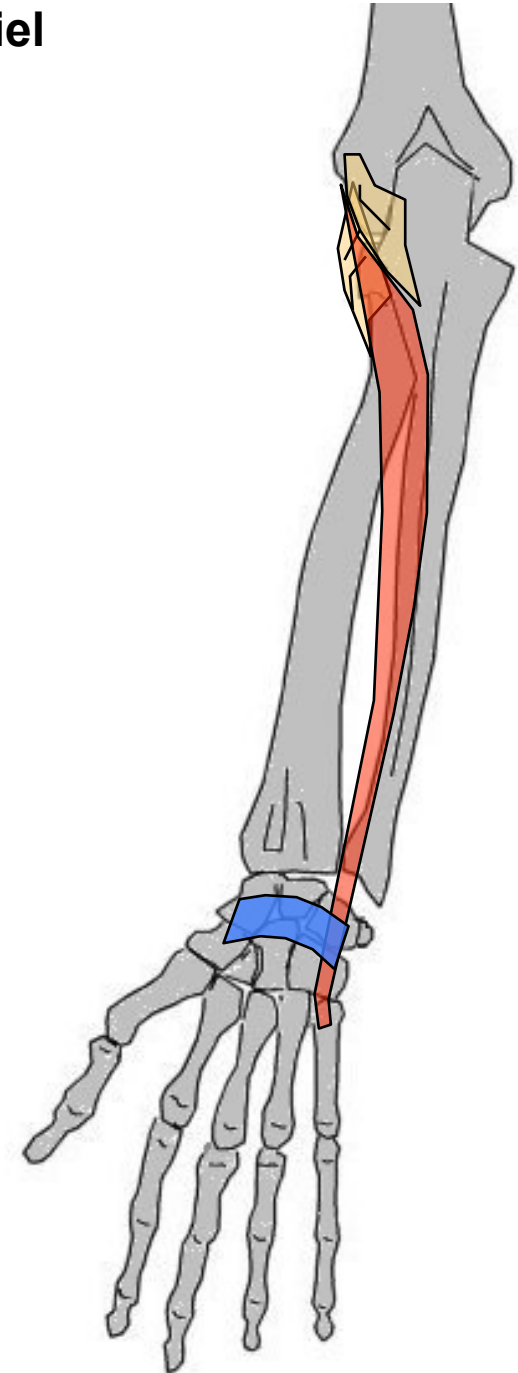
G: loge post superficielle. Allongé, en DD de extenseur propre du V. Entre humérus, cubitus et M5

O: Face post épicondyle + bord post cubitus (1/3 central)

T/C: BAS, passe sous lig annulaire dorsal puis vers le 5° doigt

T: Face dorsale base de M5

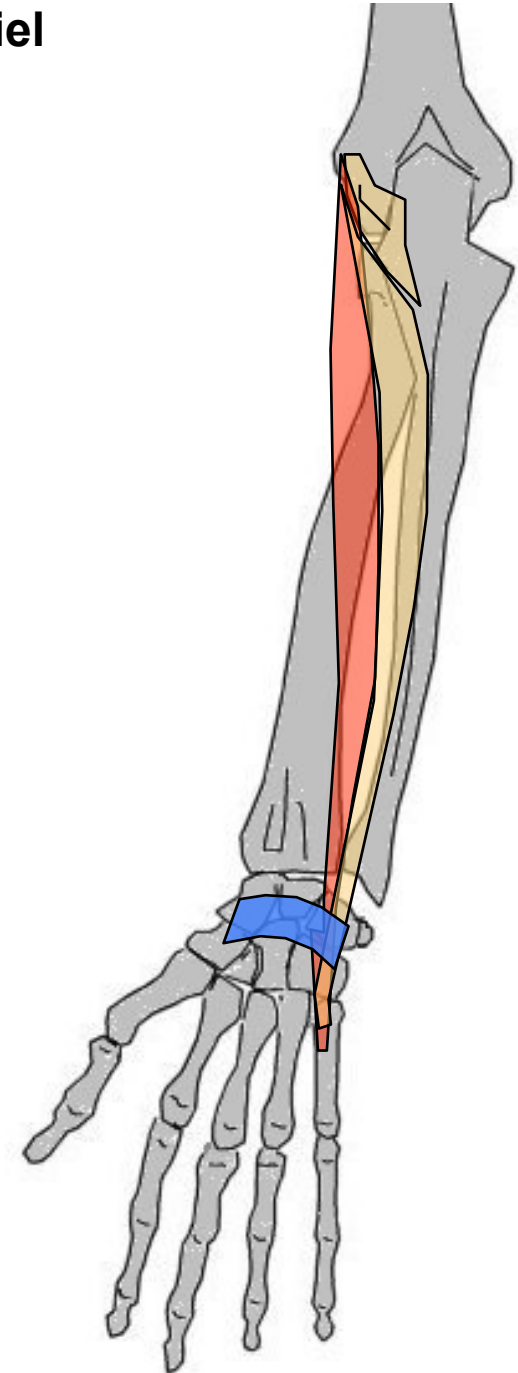
A: Adducteur main (extenseur)



Loge postérieure plan superficiel

Extenseur propre du V

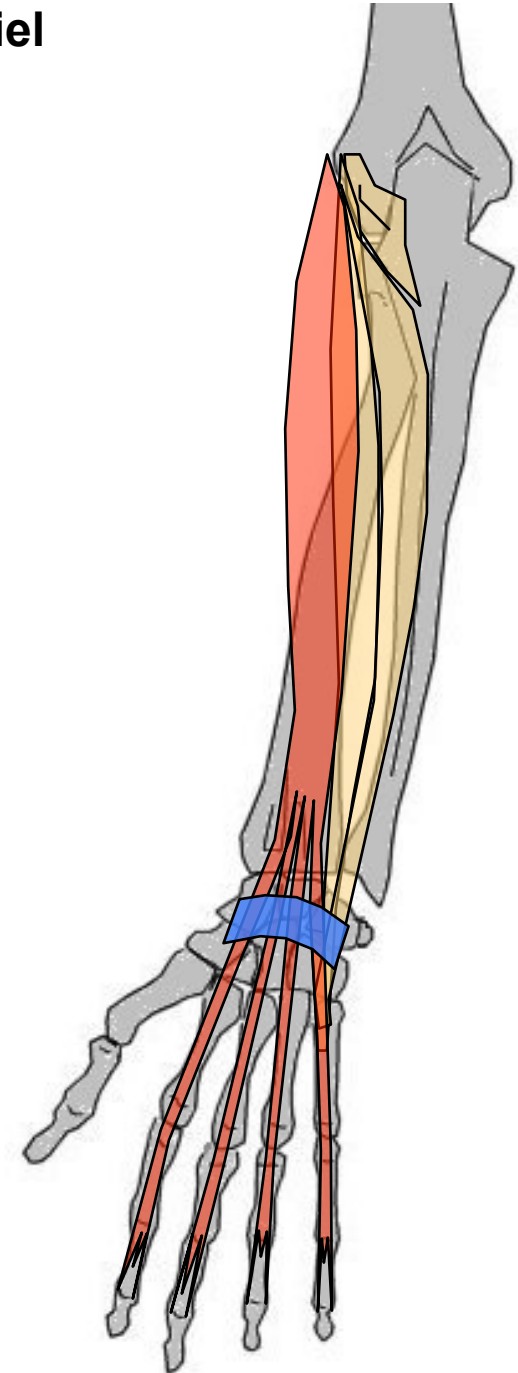
- G: loge post superficielle. Entre humérus et doigt V, grêle.
- O: Face antérieure de l'épicondyle de l'humérus
- T/C: BAS, passe sous le ligament annulaire dorsal puis vers le V
- T: S'unit au niveau de M5 avec tendon terminal de extenseur commun des doigts
- A: extenseur doigt V

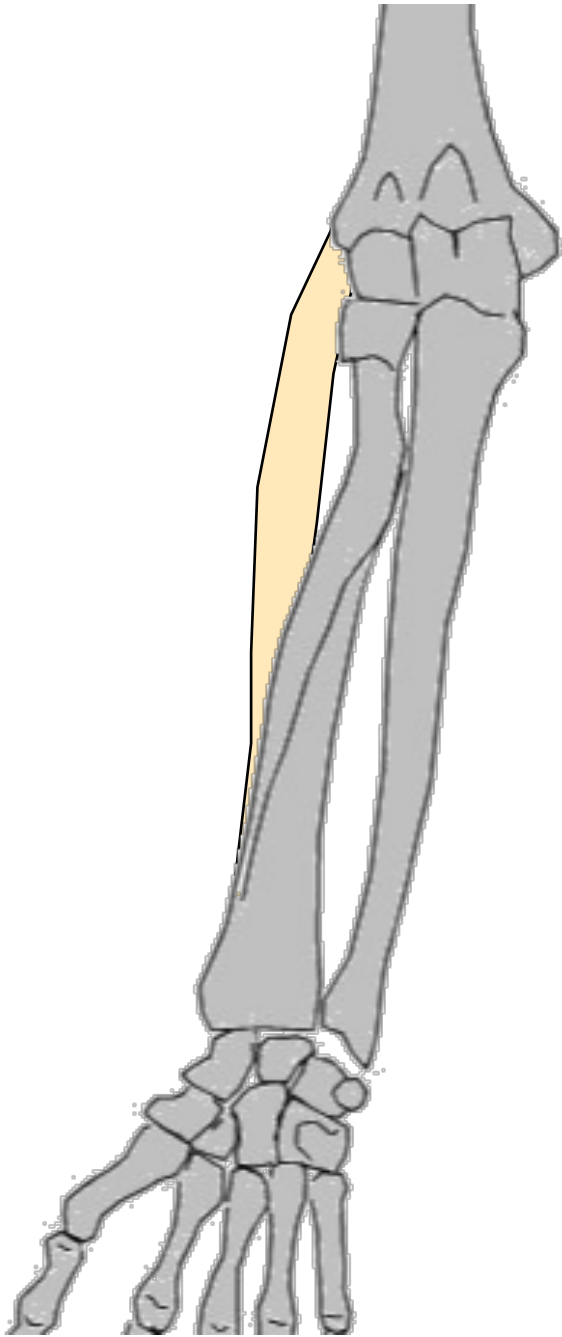

Loge postérieure plan superficiel

Extenseur commun des doigts

- G: loge post superficielle. Entre humérus et 4 derniers doigts
- O: Face post épicondyle
- T/C: BAS, sous lig annulaire dorsal puis vers doigts
- T: en languettes sur base des 3 phalanges doigts II à V (face dorsale)
- A: extenseur phalange sur précédente, puis sur métacarpien, extenseur du poignet

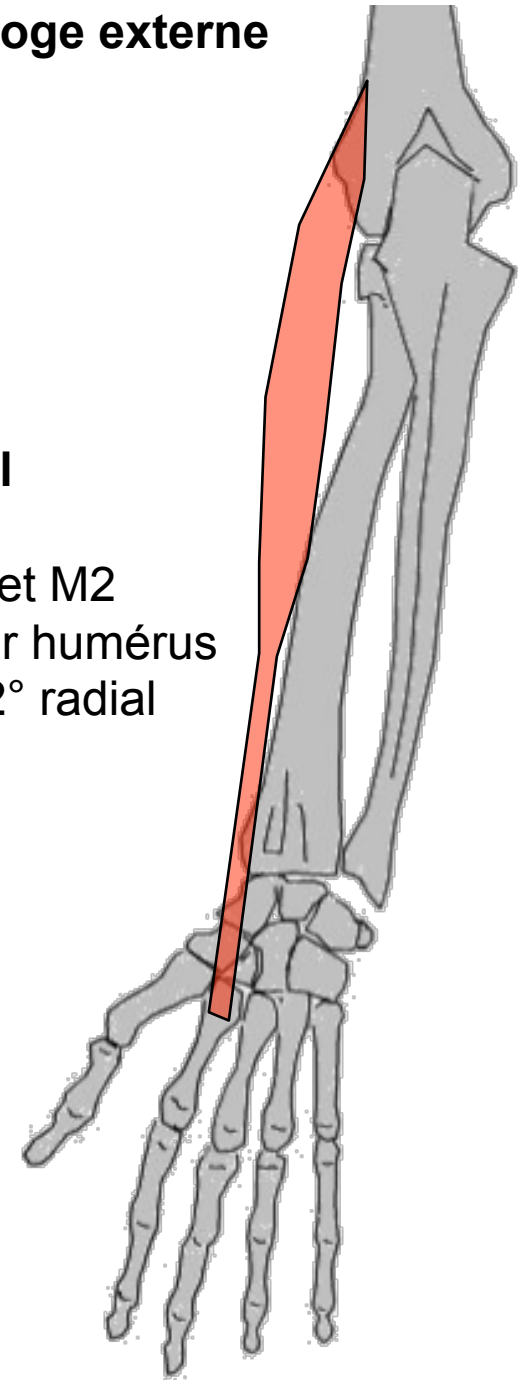


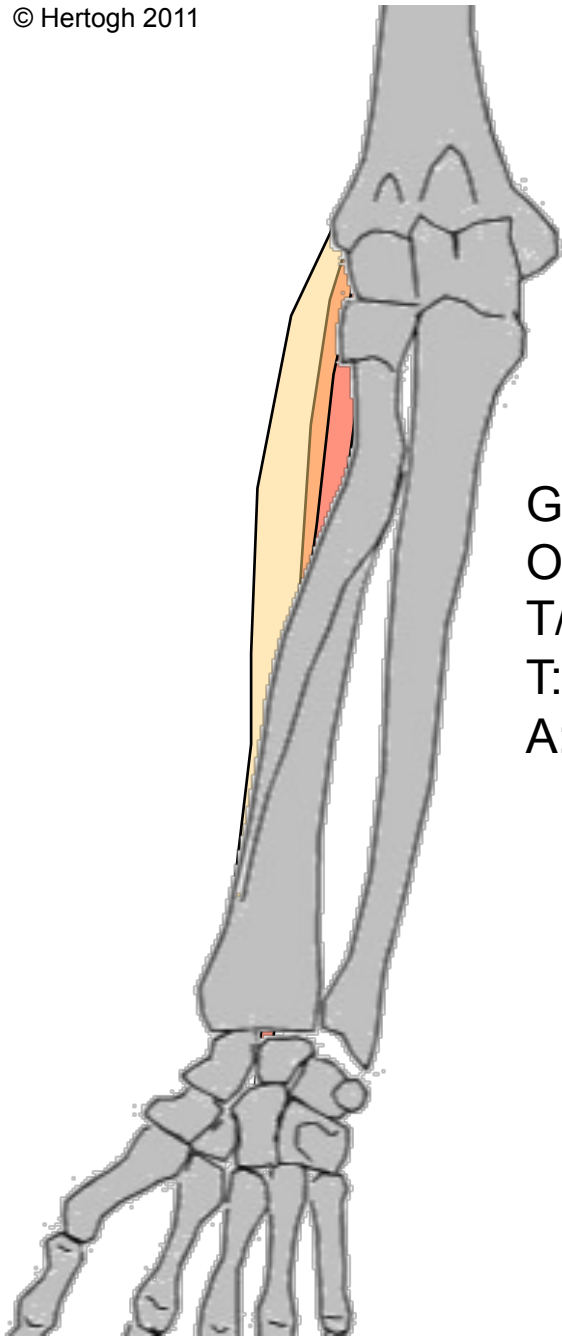


Loge externe

1ier Radial

G loge ext entre humérus et M2
O: épicondyle, débordé sur humérus
T/C: Vertical, recouvre le 2° radial
T: Face dorsale base M2
A: Extenseur poignet

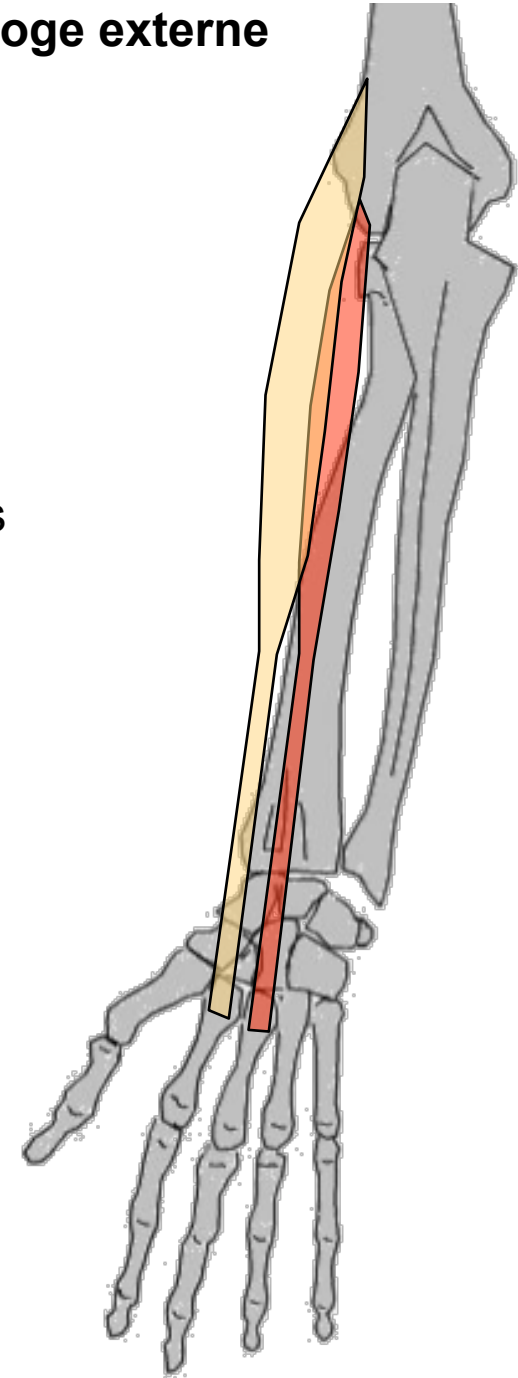


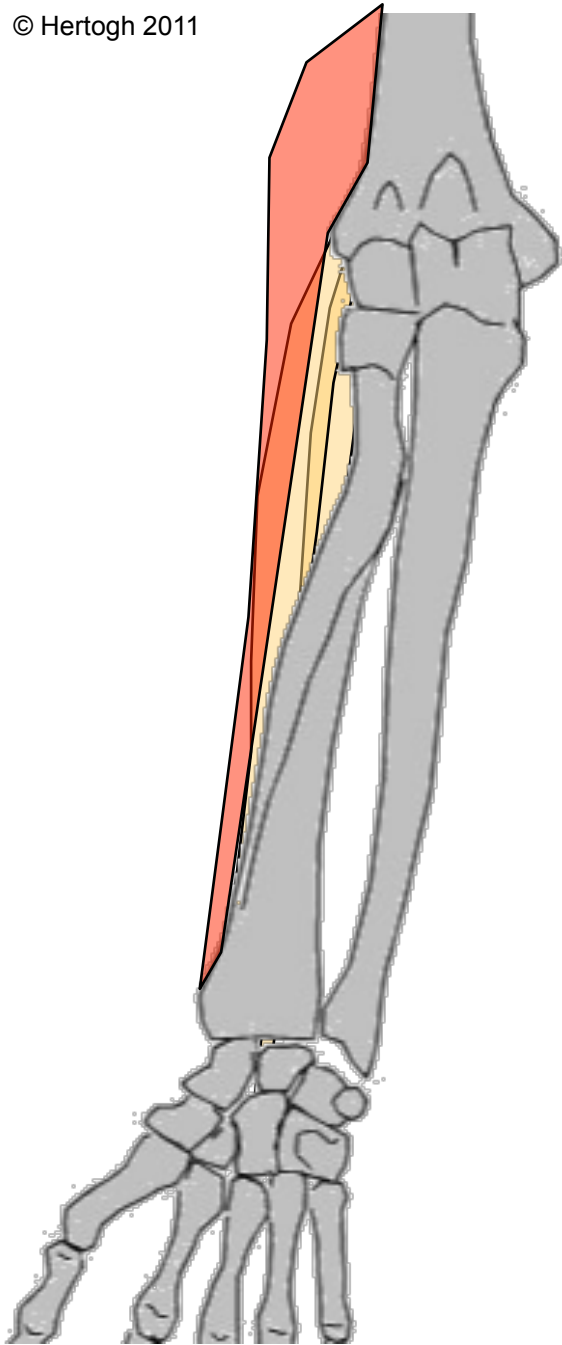


2ième Radial

- G: Loge ext entre humérus et M3
- O: épicondyle et déborde sur humérus
- T/C: Vertical, parallèle au 1° radial
- T: Face dorsale base M3
- A: Extenseur du poignet

Loge externe

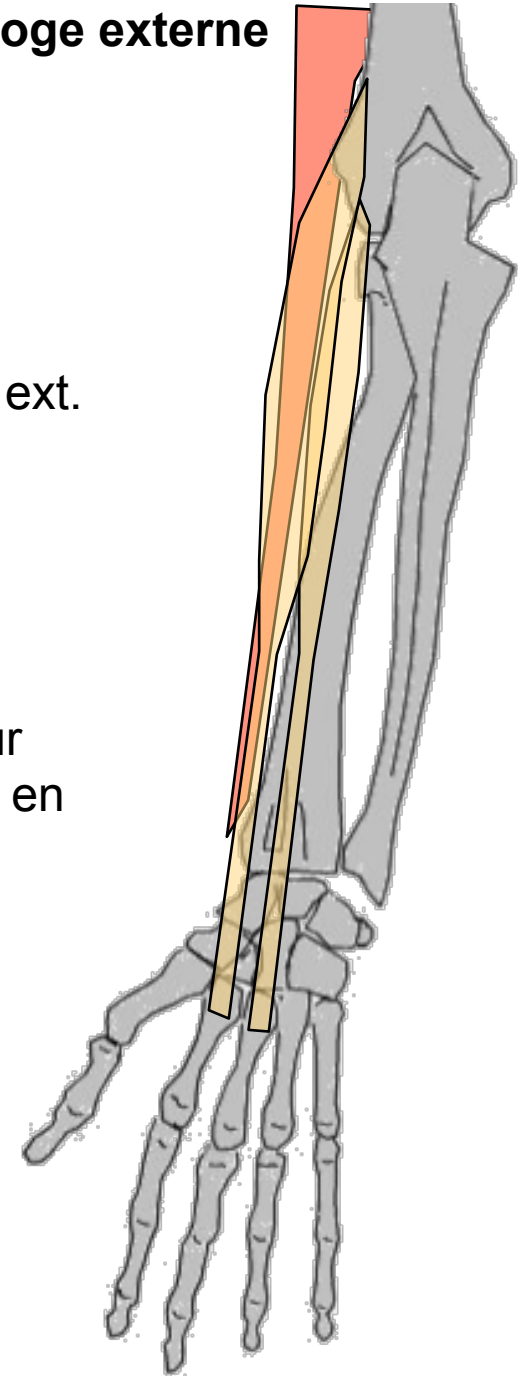




Loge externe

Huméro-stylo-radial

- G: le + superficiel de la loge ext.
- O: Bord ext épiphyse inf humérus
- T/C: Vertical, recouvre les Radiaux
- T: Ap styloïde radiale
- A: Fléchisseur avant-bras sur bras. Ramène avant-bras en position intermédiaire



MUSCLES DE LA MAIN

Groupe des muscles de l'éminence thénar (→ au pouce)

(Profond) Adducteur du I

(Moyen) Court du I

(Superficiel) Court fléchisseur du I - Opposant abducteur du I

Groupe des muscles de l'éminence hypothénar (→ au V)

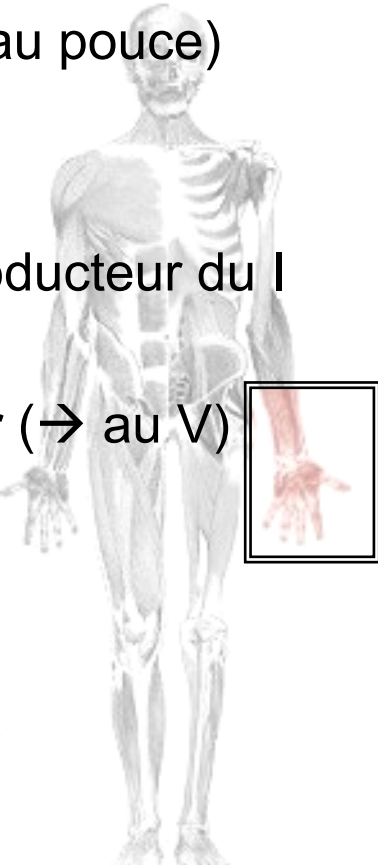
Opposant du V - Court fléchisseur du V

Adducteur du V - Palmaire cutané

Groupe moyen (entre les métacarpiens)

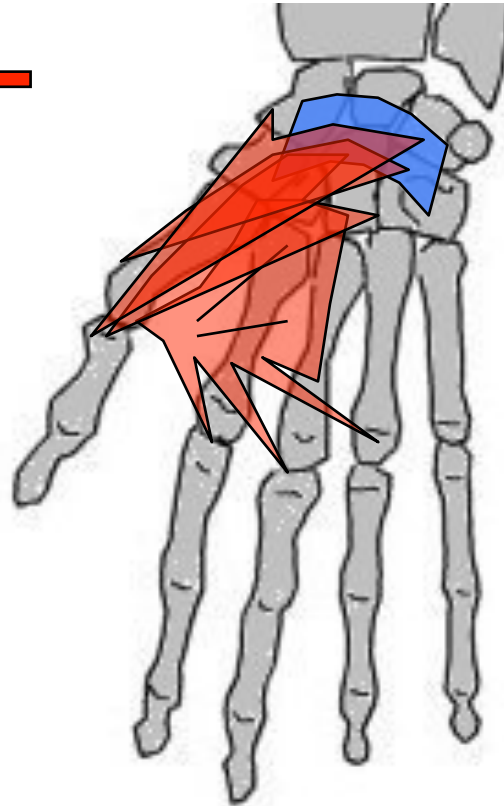
Interosseux dorsaux & palmaires

Lombricaux (associés aux tendons fléchisseur commun profond des doigts)



Eminence thénar
(destinés au pouce)

- Profond**
Adducteur du I ←
- Moyen**
 - Court fléchisseur du I
 - Opposant du I
- Superficiel**
→ Court abducteur du I



Eminence hypothénar
(destinés au V)

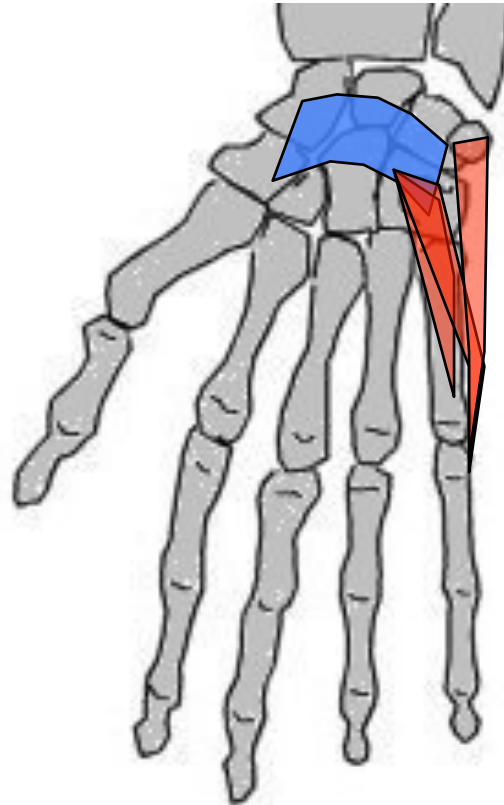
- Opposant du V
- Court fléchisseur du V
- Adducteur du V
- Palmaire cutané

Groupe moyen
(entre les métacarpiens)

Interosseux dorsaux & palmaires
Lombricaux (associés aux tendons du fléchisseur commun profond des doigts)

Eminence thénar
(destinés au pouce)

- Profond**
Adducteur du I
- Moyen**
Court fléchisseur du I
Opposant du I
- Superficiel**
Court abducteur du I



Eminence hypothénar
(destinés au V)

- Opposant du V ←
- Court fléchisseur du V ←
- Adducteur du V ←
- Palmaire cutané ←

Groupe moyen
(entre les métacarpiens)

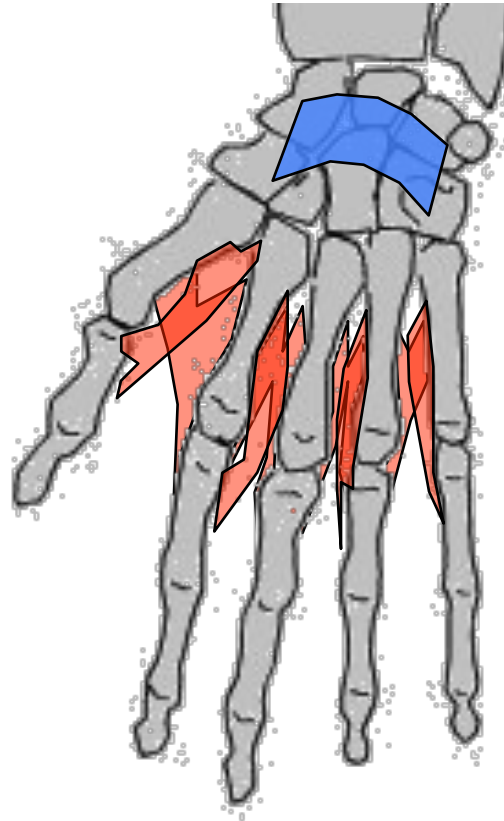
Interosseux dorsaux & palmaires
Lombricaux (associés aux tendons du fléchisseur commun profond des doigts)

Eminence thénar
(destinés au pouce)

Profond
Adducteur du I
Moyen
Court fléchisseur du I
Opposant du I
Superficiel
Court abducteur du I

Eminence hypothénar
(destinés au V)

Opposant du V
Court fléchisseur du V
Adducteur du V
Palmaire cutané



Groupe moyen
(entre les métacarpiens)

Interosseux dorsaux & palmaires
Lombricaux (O: tendons du FCP des doigts, T: tendons du Ext. Com. des doigts)

MUSCLES DE LA HANCHE

Psoas iliaque (profond)

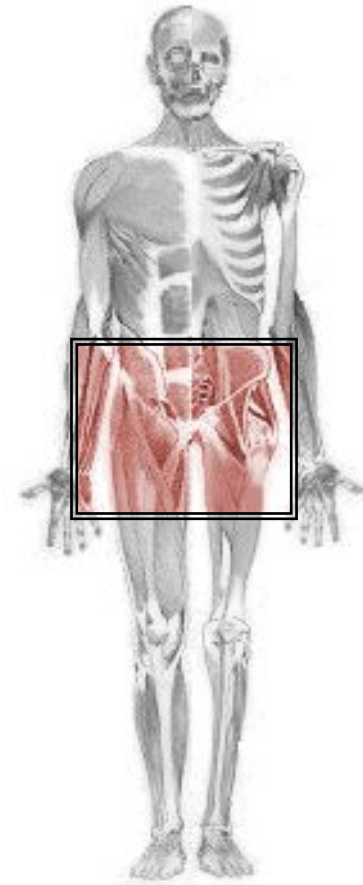
Muscles glutéaux (ou fessiers)

Petit fessier (profond AV)

Moyen fessier (intermédiaire)

Grand fessier (superficiel ARR)

Tenseur du fascia lata



Psoas iliaque

G.: Entre rachis lombaire, os iliaque et fémur. 2 chefs distincts se réunissent à leurs terminaisons : chef psoas (pluri-articulaire) et chef iliaque (mono-articulaire)

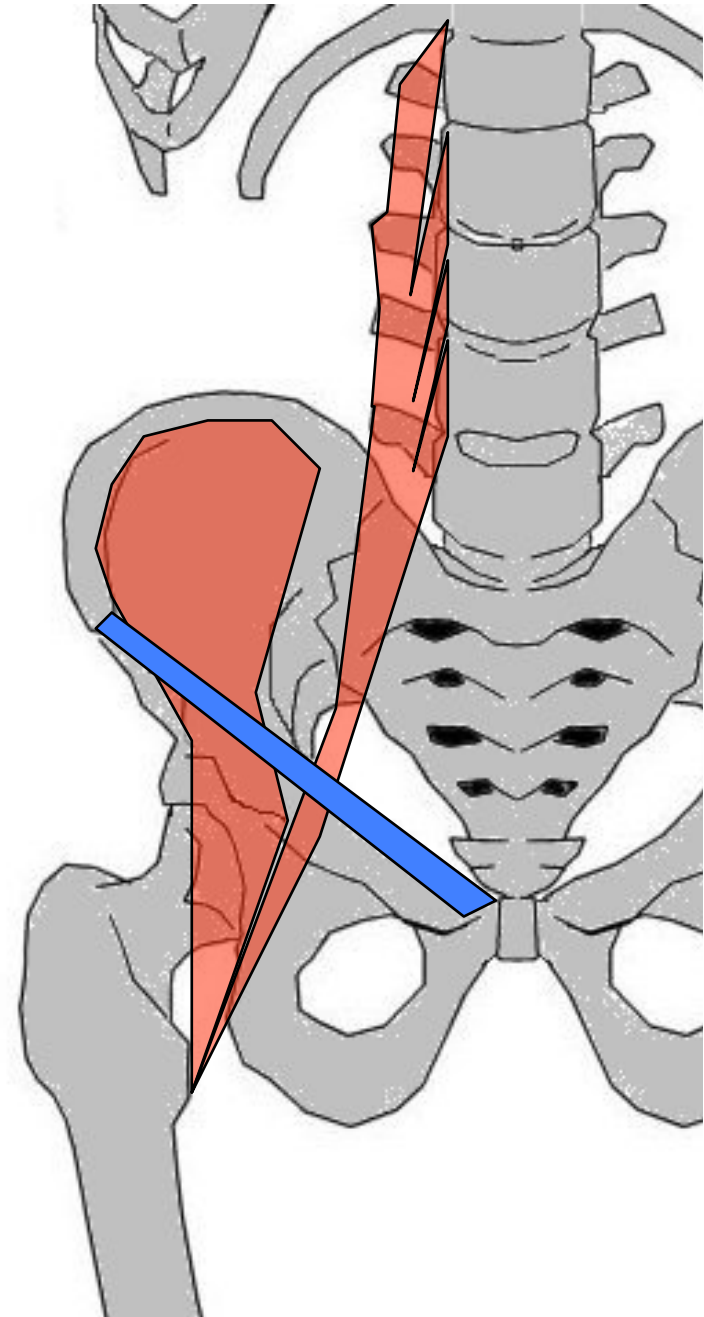
O: chef Psoas : 2 plans (plan antérieur : faces lat disques intervertébraux et corps vertébraux de D12 à L5; plan postérieur : face ant ap costiformes de L1 à L5)

Chef Iliaque : en éventail des 2/3 sup fosse iliaque int (au dessus de la ligne innominée)

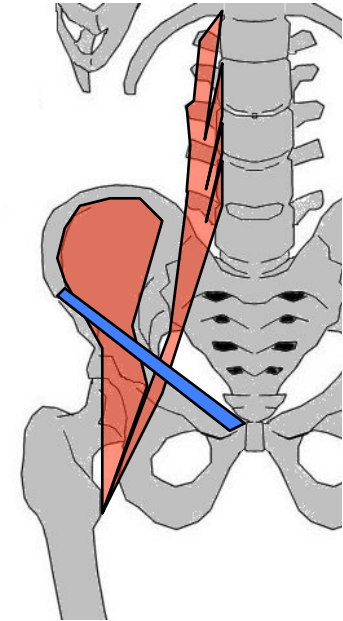
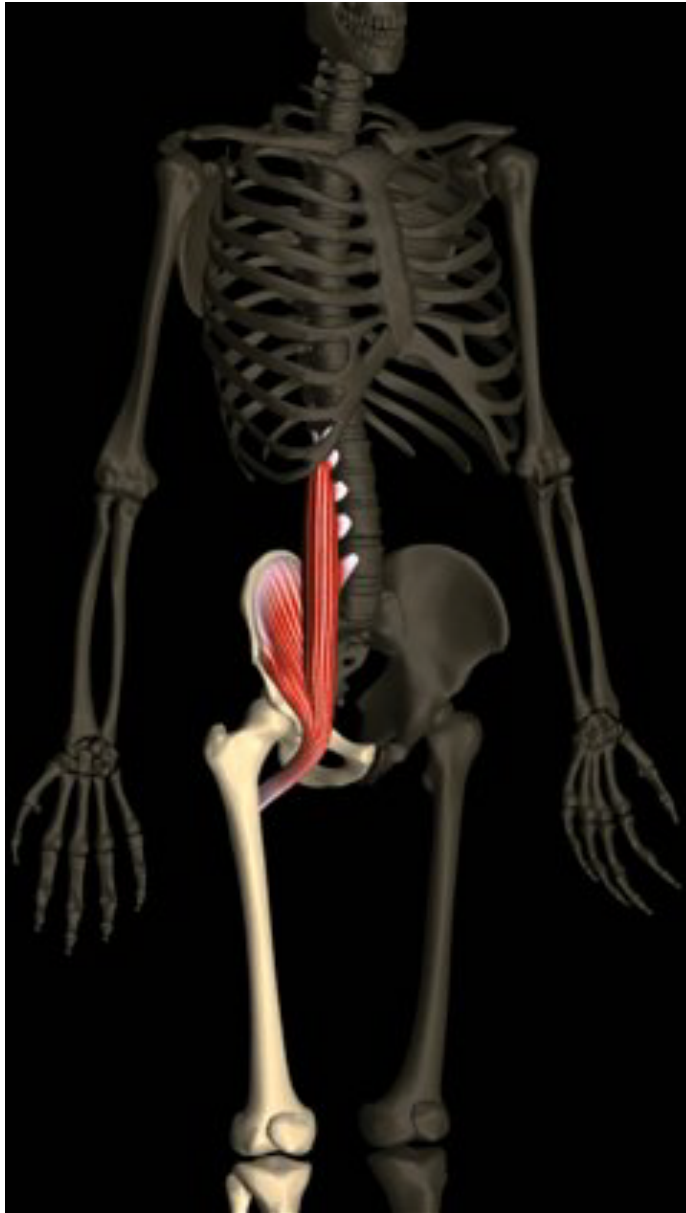
T/C: chef Psoas = les 2 plans se rejoignent et se dirigent BAS, DH et AV. chef Iliaque = triangulR à sommet inf. Les fibres se rejoignent au dessus de l'articulation coxo-fém. → tendon commun

T: Face ant sommet petit trochanter

A: cf suite...



Psoas iliaque

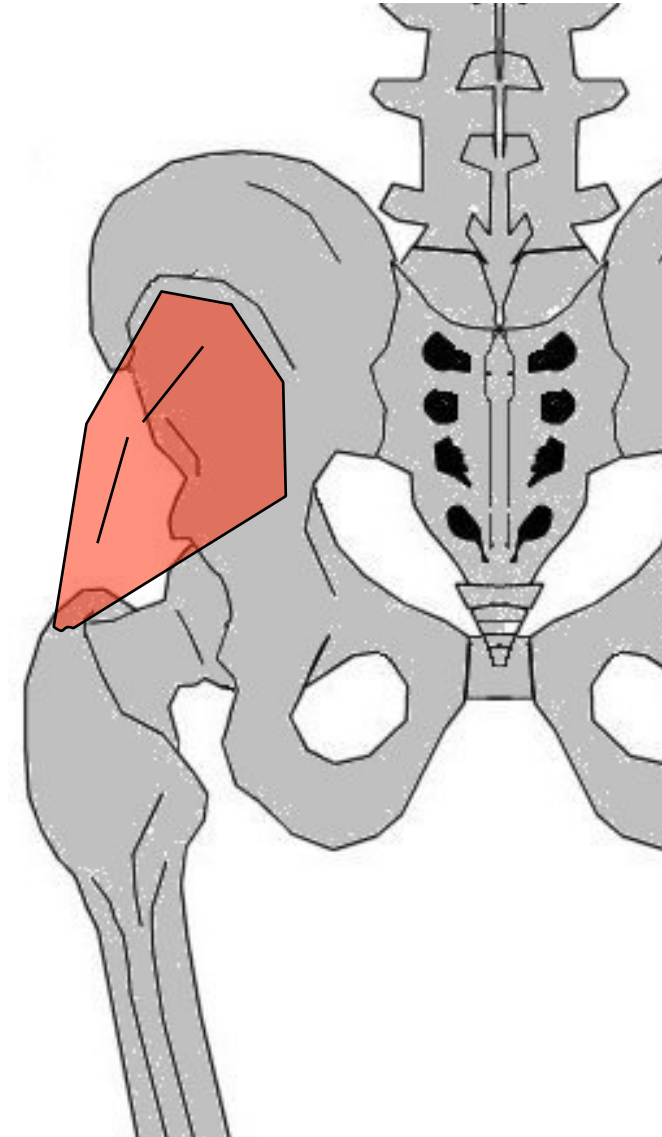
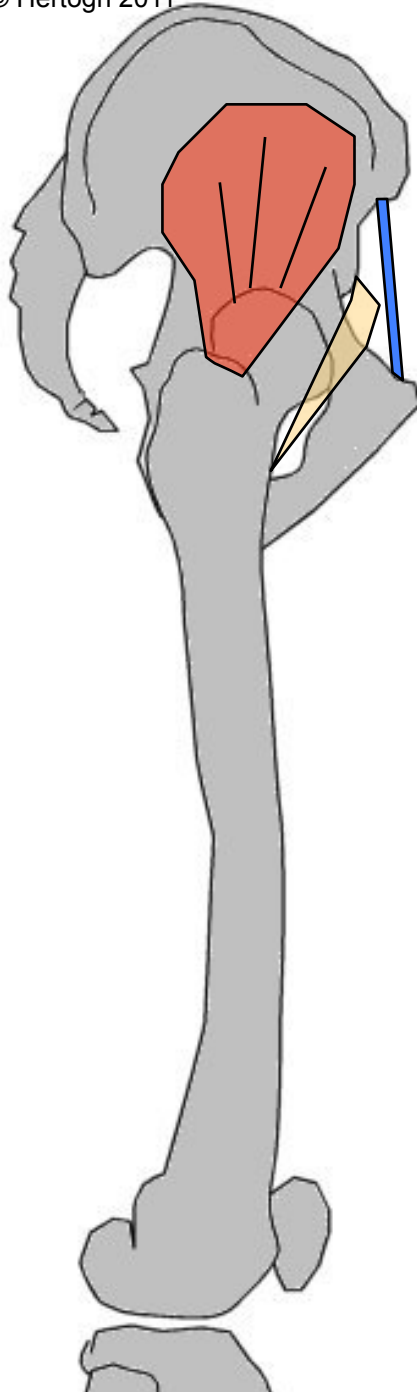


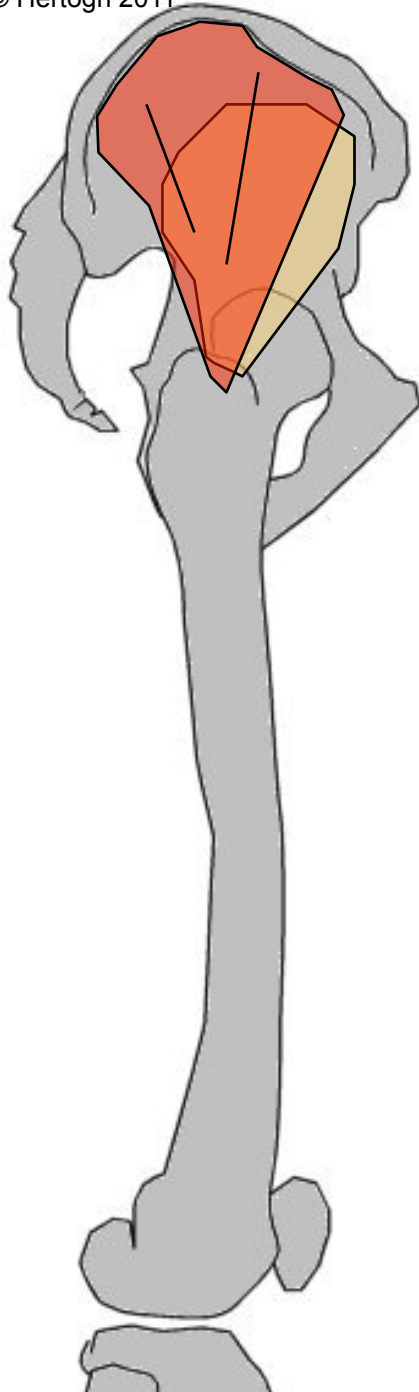
Action :

- point fixe = CV + bassin → fléchisseur de la hanche & rotateur ext.
- Point fixe = fémur → incline CV et bassin en AV.
- Si résistance = Accentue la lordose lombaire !!!

Petit fessier

- G: aplati, triangulR en éventail, entre fosse iliaque ext et sommet fémur
- O: Fosse iliaque externe, en dessous et en AV du moyen fessier
- T/C: convergent vers BAS et DH
- T: Face ant grd trochanter
- A: Abducteur, rotateur int cuisse (fléchisseur)





Moyen fessier

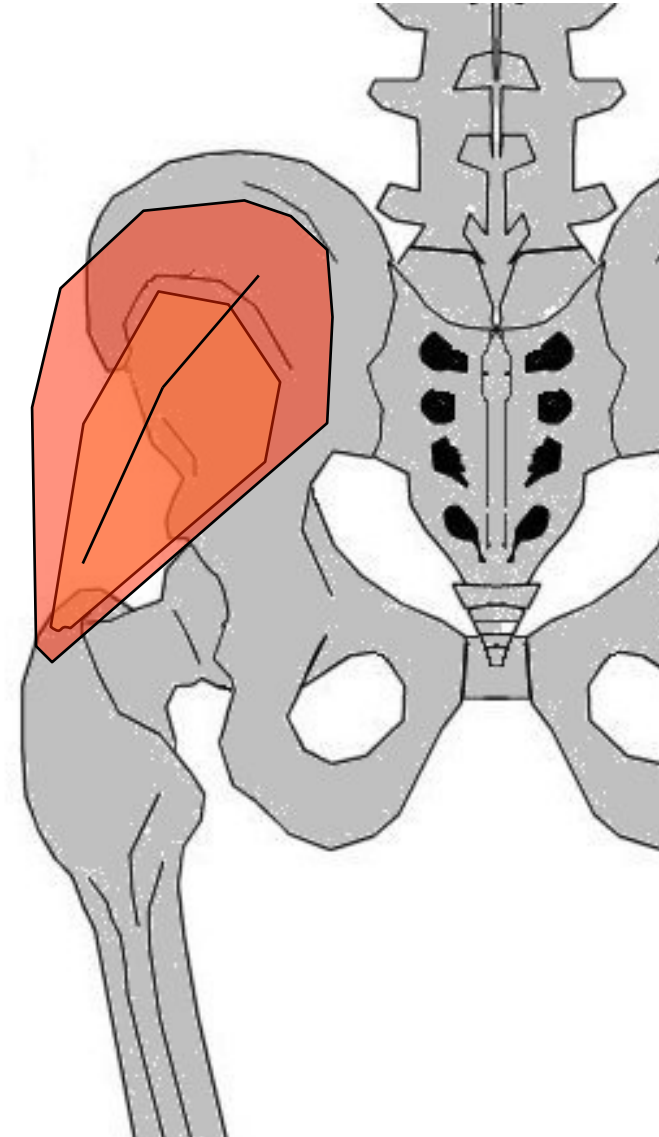
G: aplati, triangulire en éventail, entre fosse iliaque ext et sommet fémur. En partie recouvert par grd fessier, recouvre petit fessier

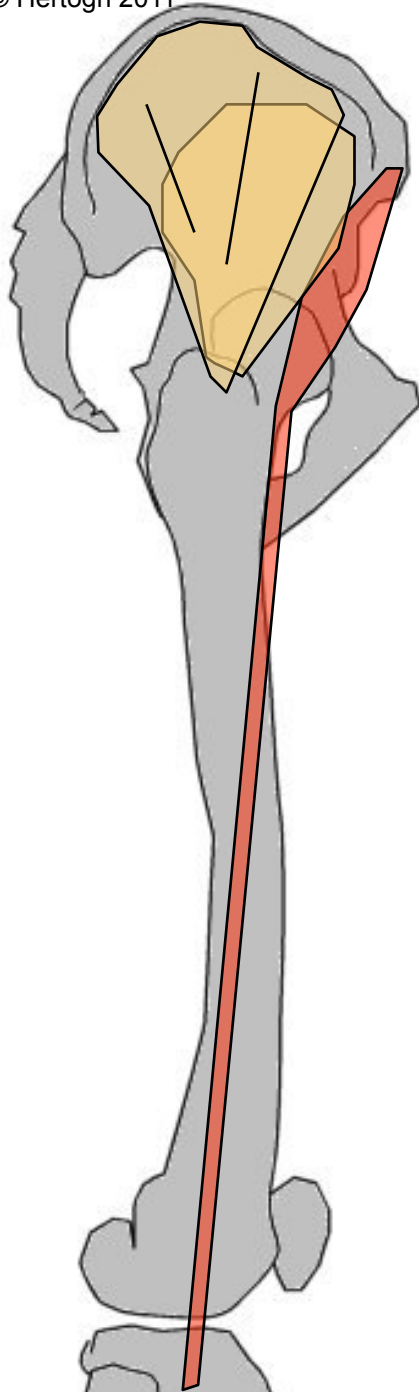
O: Fosse iliaque externe

T/C: converge DH et BAS

T: Face ext grd trochanter

A: Abducteur cuisse. Rotateur int (fibres ant) ou ext (fibres post)





Tenseur du fascia lata

G: allongé, extrémité sup
charnue, entre os iliaque et
tibia. =limite ext de région
fessière

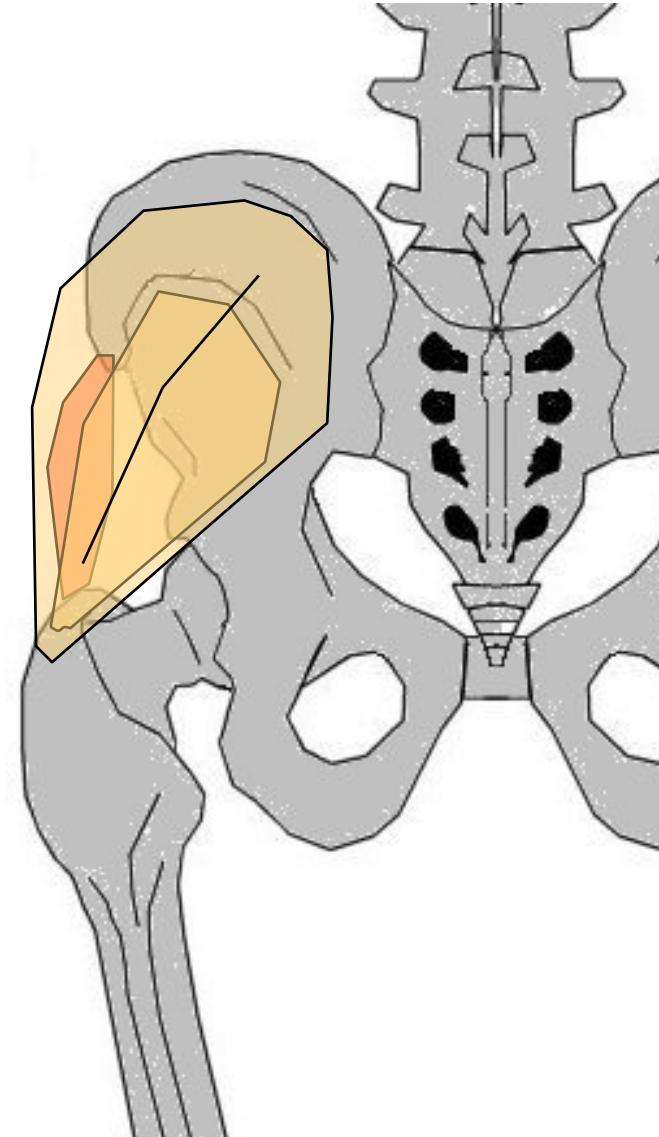
O: Épine iliaque antéro-
supérieure

T/C: BAS à la face ext de
cuisse

T: tubérosité externe du tibia

A: Fixateur tête fémur.

Fléchisseur, rotateur int et
abducteur cuisse sur bassin



Grand fessier

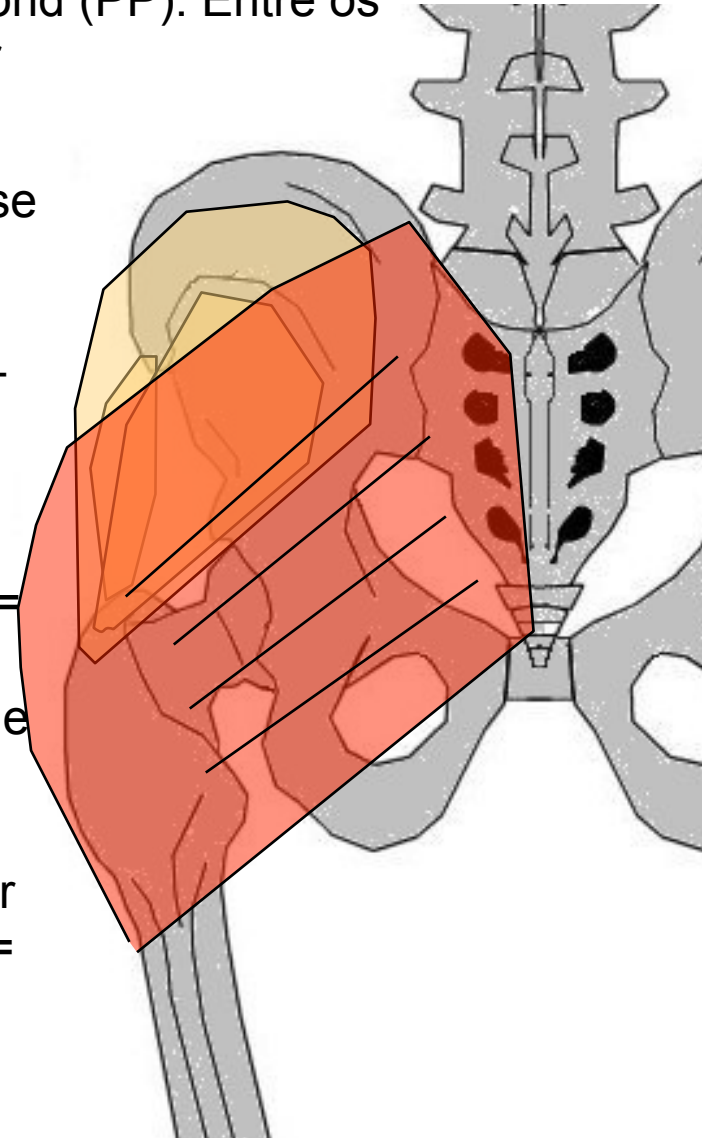
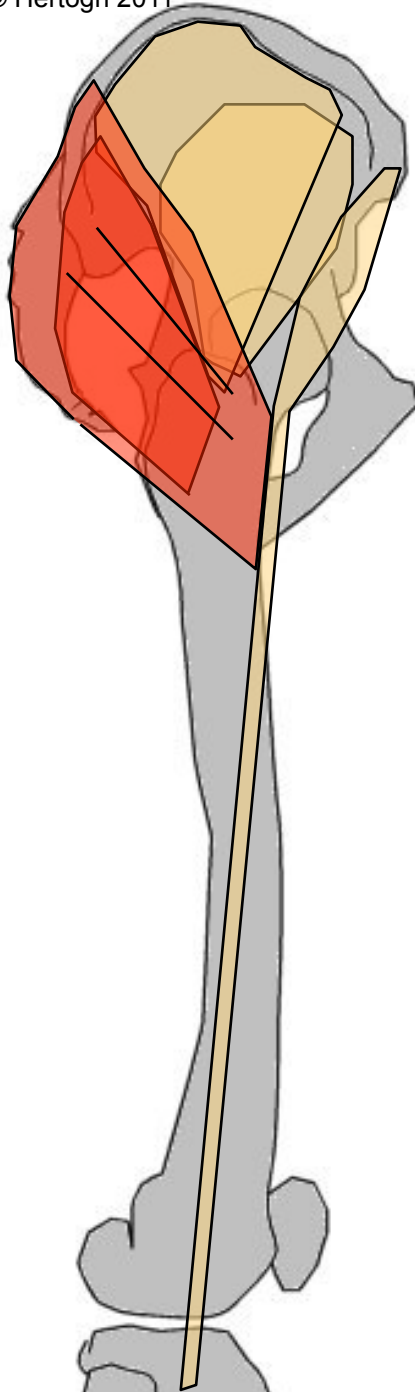
G: + volumineux, + puissant, quadrilatère, superficiel, 2 plans : superficiel (PS) et profond (PP). Entre os iliaque, sacrum, coccyx et fémur

O: PS= crête sacrée + 1/4 post lèvre ext crête iliaque, PP= Fosse iliaque ext (post) + bord latéral sacrum + déborde sur face post coccyx + face post grd lig sacro-sciatique

T/C: BAS, DH et AV

T: PS= bord post aponévrose moyen fessier et fascia lata, PP= Fsup → branche ext trifurcation ligne âpre, Fmoy → partie sup de lèvre ext ligne âpre, Finf → cloison intermusculaire ext

A: point fixe = bassin → Extenseur + rotateur ext cuisse, point fixe = fémur → redresse bassin et l'incline de son côté



MUSCLES DE LA HANCHE

(profond)

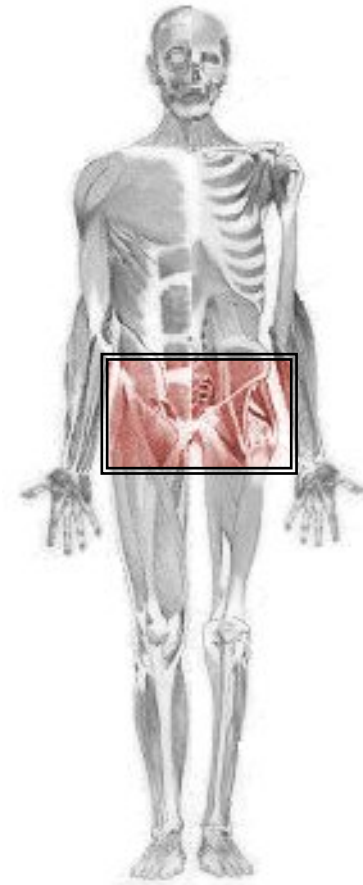
Muscles pelvi-trochantériens
(m. rotateurs ext. de la cuisse)

Pyramidal

Obturateur externe & interne

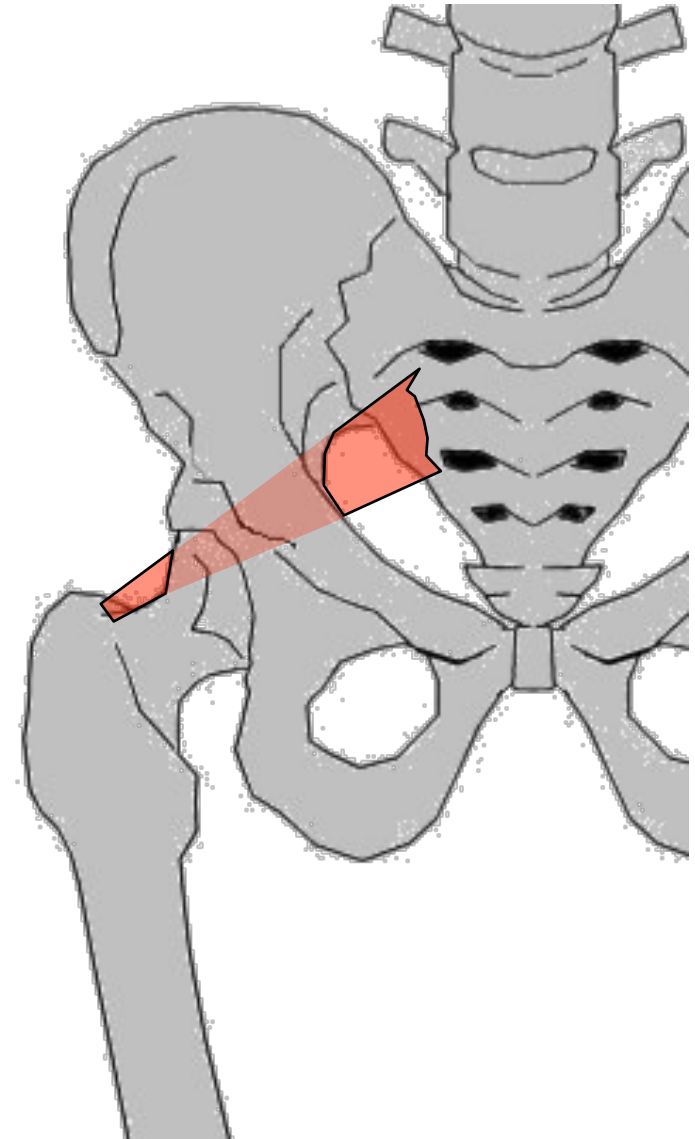
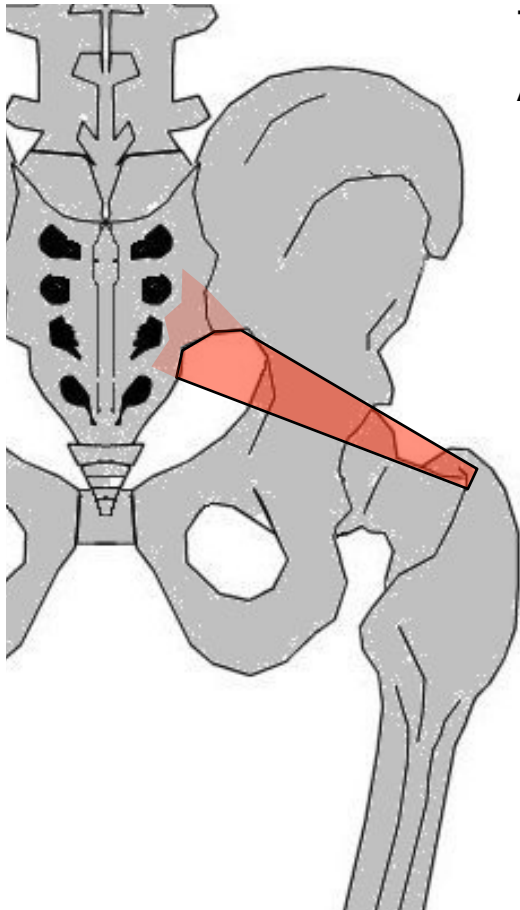
Carré crural

Jumeaux



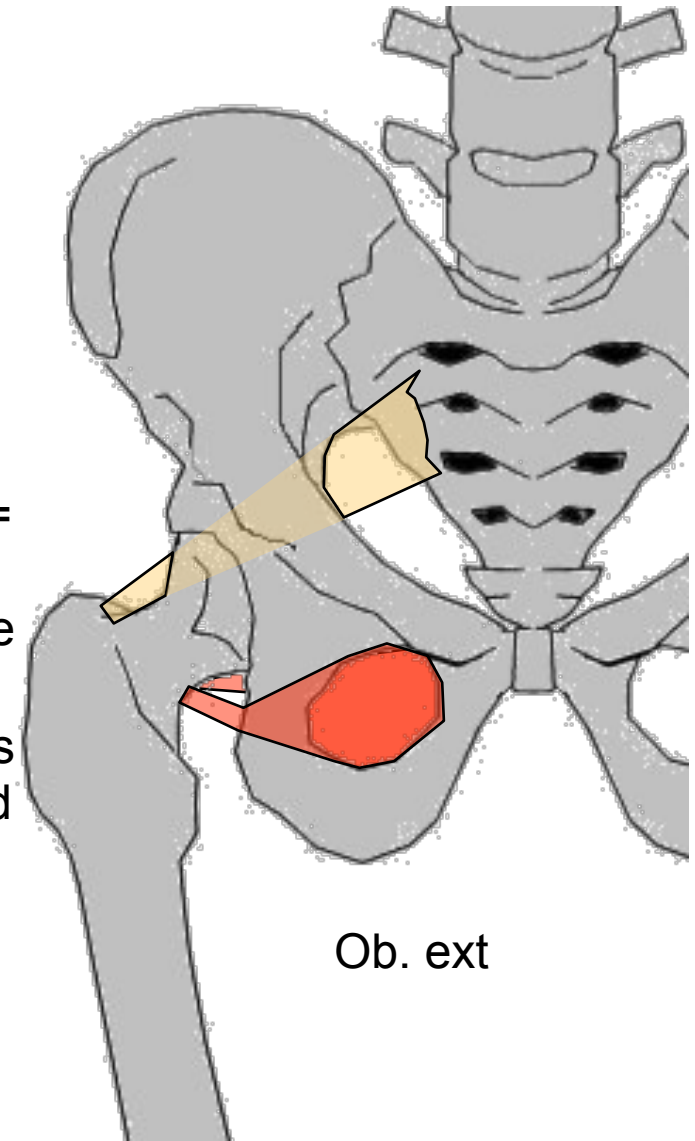
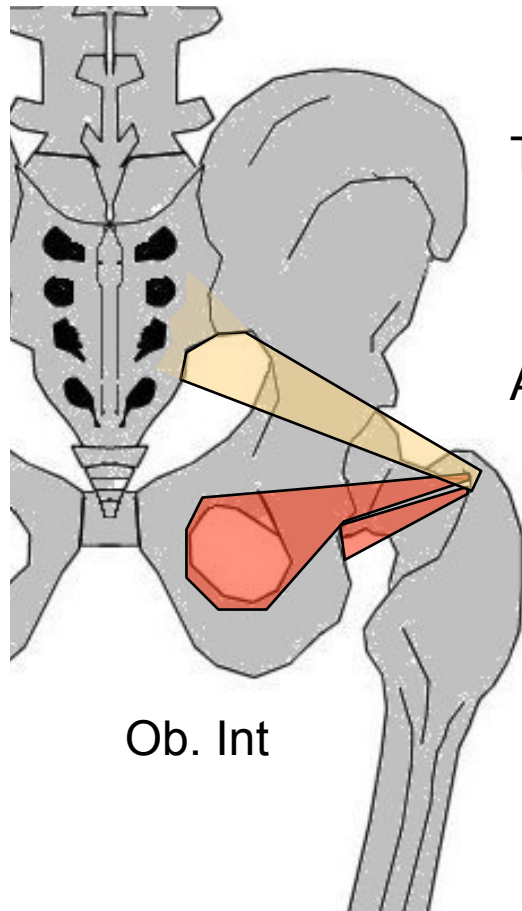
Pyramidal

- G: aplati, triangulR à sommet trochantérien. Entre sacrum et fémur
- O: face ant S2 à S4 en DH des trous sacrés ant
- T/C: DH, AV et BAS
- T: Face sup du grd trochanter
- A: Abducteur et rotateur ext cuisse



Obturateur externe & interne

- G: Triangle, entre trou ischio-pubien et sommet fémur
O: cadre externe ou interne trou obturateur et membrane obturatrice
T/C: Ob. ext= ARR et DH, Ob. int= DH et ARR, puis à angle droit après petite échancrure sciatique
T : Ob. ext= Face int du grd trochanter en ARR et au dessous de l'Ob. int, Ob. int= Face int grd trochanter
A: Ob. ext = Rotateur externe, adducteur faible
Ob. int= rotateur externe cuisse.
Assis, jambe levée = abducteur



Carré crural

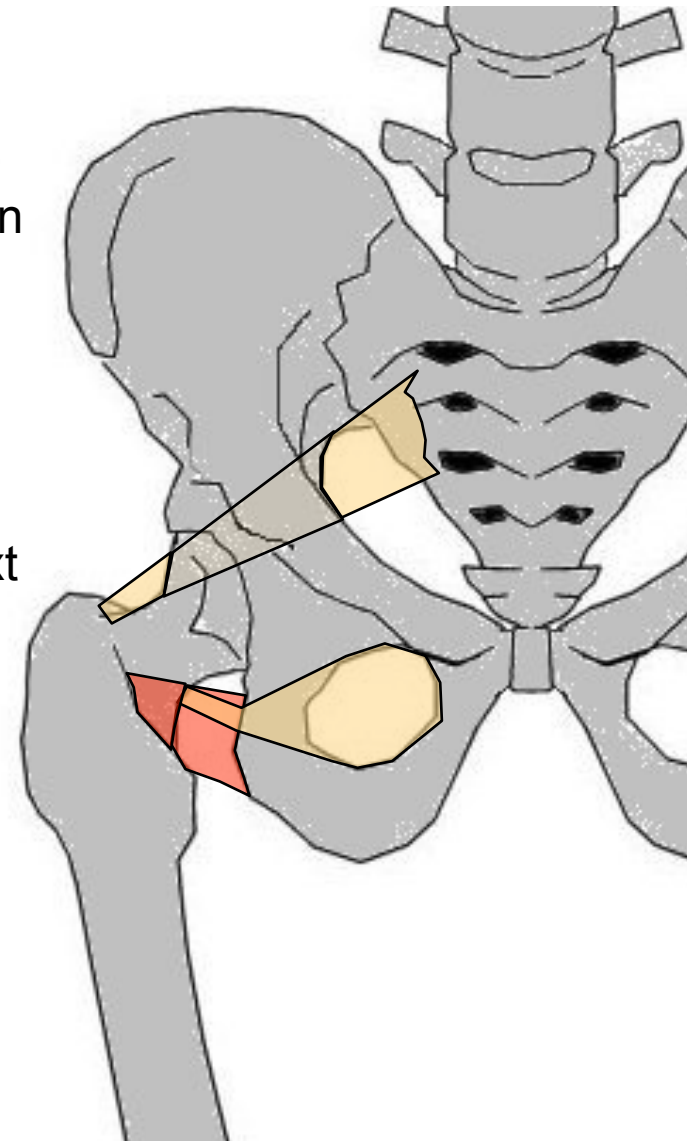
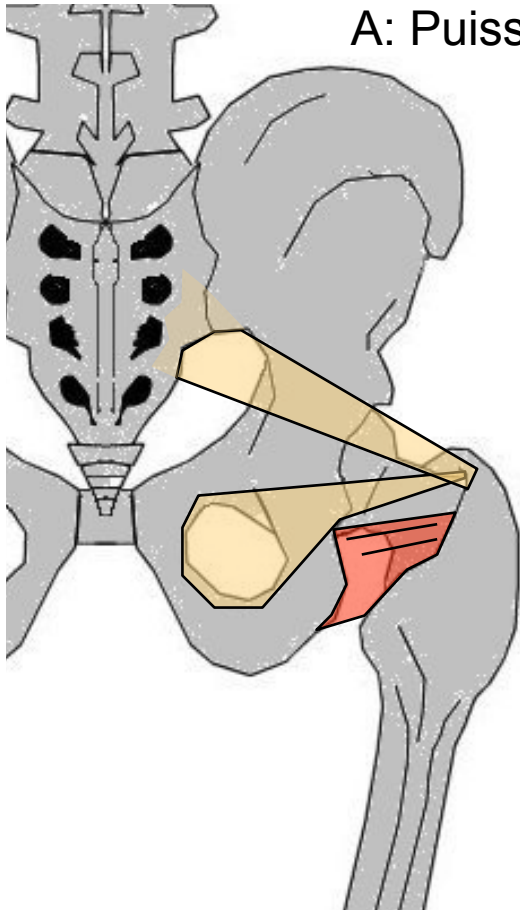
G: Épais, aplati, quadrilatère. Entre Ischion et sommet fémur

O: Face ext Ischion en ARR de l'Obturator ext

T/C: DH

T: Ligne inter trochantérienne post

A: Puissant adducteur cuisse. Rotateur ext



Jumeaux

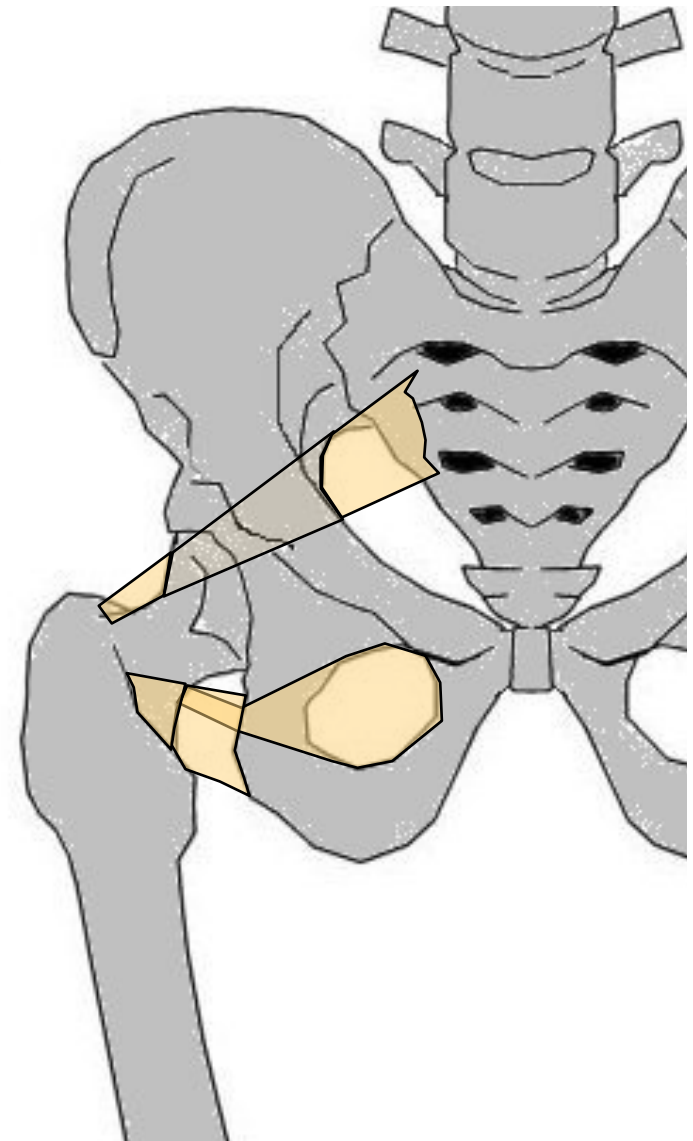
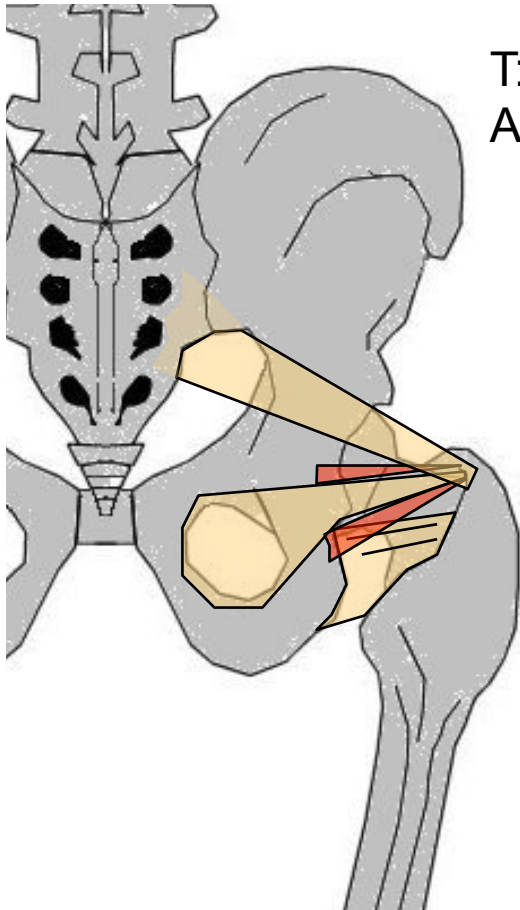
G: inconstants

O: Jumeau sup : face ext épine
sciatique. Jumeau inf : tubérosité
ischiatique

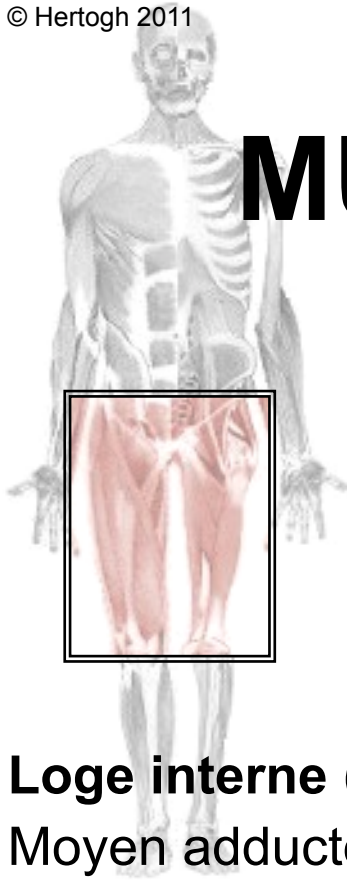
T/C: Suivent les bords de
l'obturateur interne

T: Face int grd trochanter

A: id obturateur interne (rotateurs
ext)



MUSCLES DE LA CUISSE

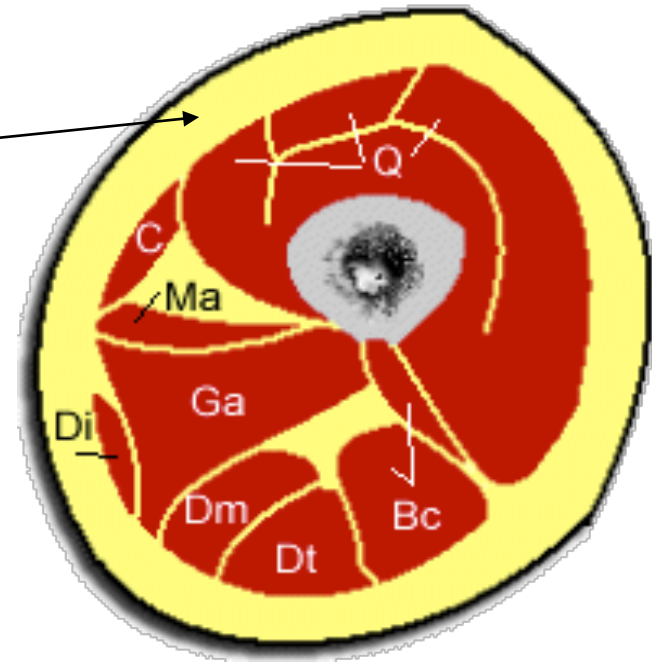


Loge antérieure
Quadriceps - Couturier

Loge interne (adducteurs)
Moyen adducteur (superficiel)
Petit adducteur (moyen)
Grand adducteur (profond)

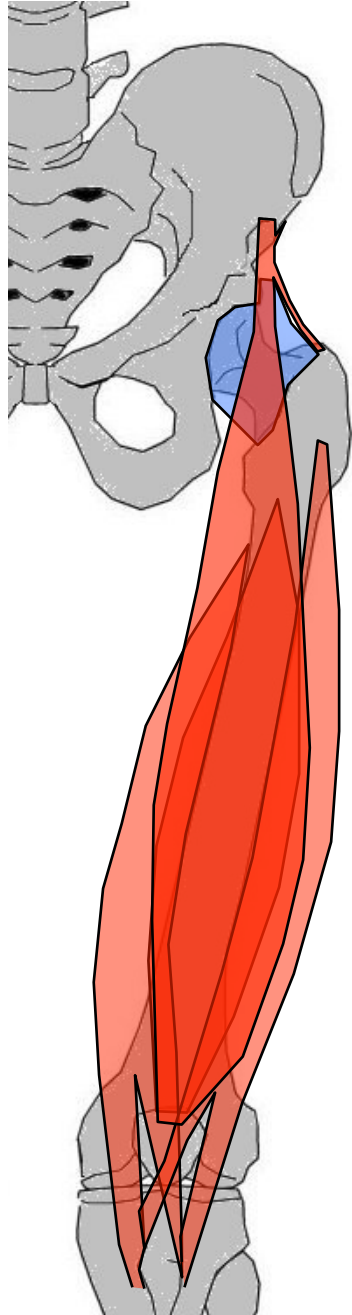
Auxquels on rattache 2 muscles ayant les mêmes actions : Pectiné - Droit interne

Loge postérieure (ischio-jambiers)
Demi-tendineux - Demi-membraneux
Biceps crural



Loge antérieure

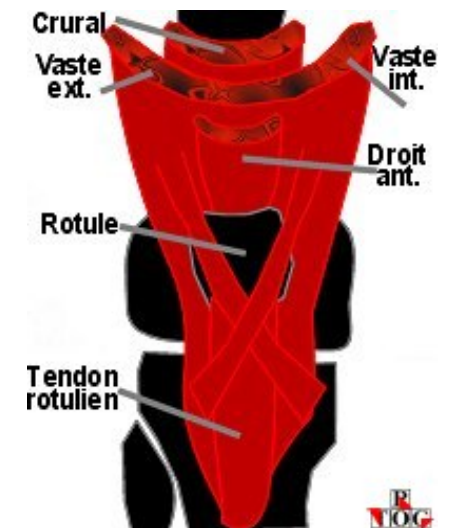
Quadriceps



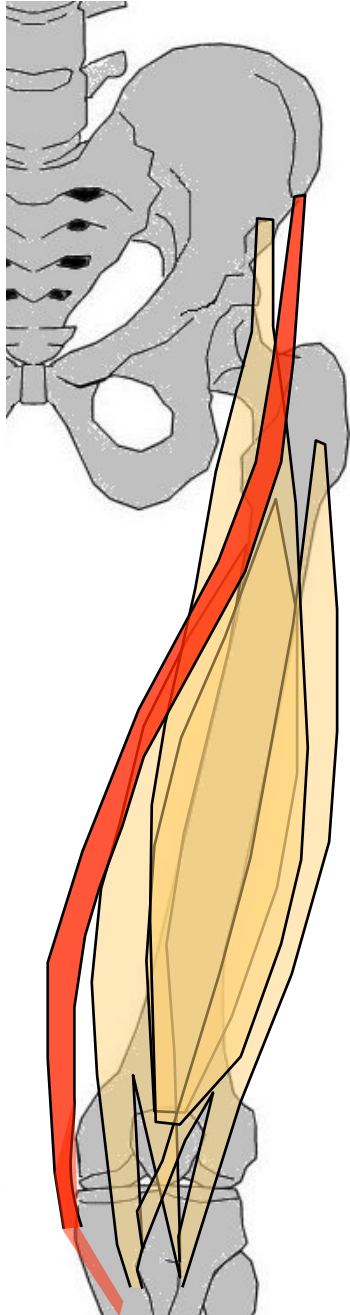
G: 4 chefs : droit antérieur (superficiel, bi-articulaire), vaste int & ext (moyen, mono-articulaires enroulés faces lat fémur), crural (profond, mono-articulaire). Entre fémur, os iliaque et rotule
O: DA= EIA<, VI= branche int trifurcation + branche int sup de bifurcation ligne âpre, VE= face ant du grd trochanter + branche ext trifurcation + déborde sur branche ext bifurcation, C= 3/4 sup face ant fémur + déborde sur bords int & ext
T/C: DA et C= BAS, VI= BAS, AV et DH, VE= BAS, AV et DD
T: tendon quadricipital → rotule. DA: face ant rotule (qq fibres passent en AV et forment fibres superf tendon rotulien. VI et VE → base rotule entre DA et C, qq fibres sur les bords de rotule + fibres en AV de rotule vers partie opposée

de tubérosité ant du tibia, C : base de la rotule, en ARR tendon VI & VE. Le tendon quadricipital se prolonge par tendon rotulien → tubérosité ant du tibia

A: puissant extenseur genou, DA (bi-articulaire)
fléchit cuisse sur bassin



Loge antérieure



Couturier

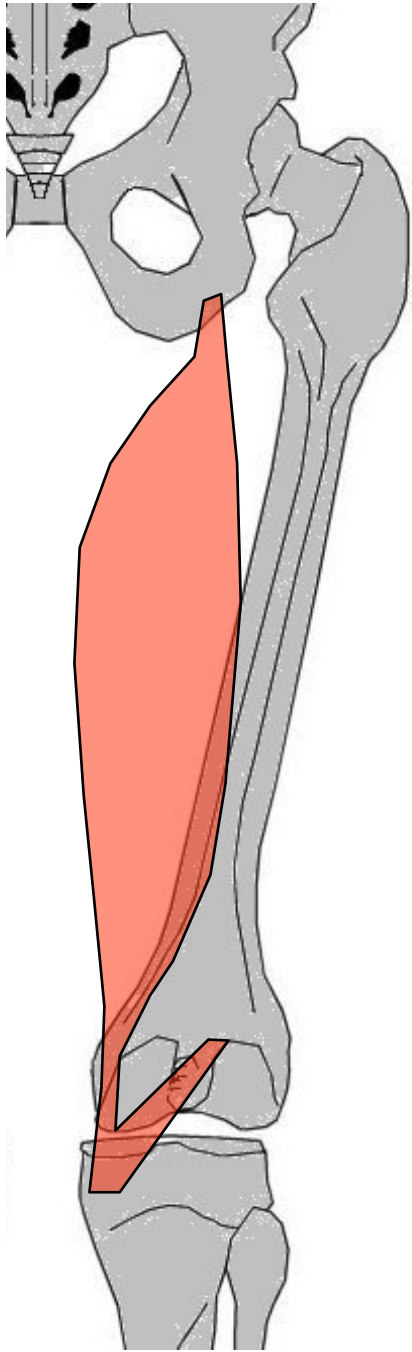
G: bi-articulaire, superficiel, allongé, entre EIA> et tibia

O: Face ext EIA> en AV tenseur du fascia lata, au dessus arcade crurale

T/C: en écharpe sur face ant puis interne cuisse. En "S", vers BAS puis DD puis ARR. contourne en ARR condyle fémoral int

T: 1/3 sup face int tibia : patte d'oie (avec 1/2 T et droit int)

A: Fléchisseur jambe sur cuisse puis cuisse sur bassin



Loge postérieure

Demi-membraneux

G: bi-articulaire, interne, en AV 1/2T, entre os iliaque et tibia

O: Face post de tubérosité ischiatique, en ARR adducteurs

T/C: vertical, débute par un long tendon

T: 3 tendons :

- Tdirect → face post extrémité sup tibia ;

- Tréfléchi : perpendiculaire au précédent, vers la DD et AV → en dessous plateau tibial (face int) ;

- Trécurent = lig poplité oblique, se porte en HT et DH et disparaît dans coque condylienne ext

A: Fléchisseur genou puis extenseur hanche. Rotateur int genou fléchi

Loge postérieure

Demi-tendineux

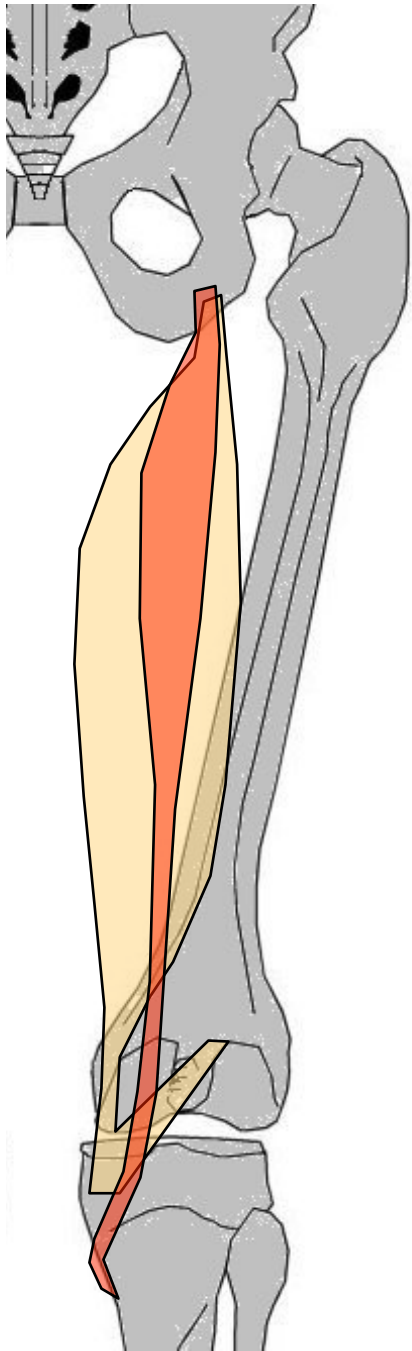
G: fusiforme, interne, en ARR 1/2M, en DD Biceps crural. Entre ischion et tibia

O: avec longue portion biceps crural sur face post de tubérosité ischiatique

T/C: verticalement, prolongé d'un long tendon

T: Contourne en ARR condyle int → patte d'oie

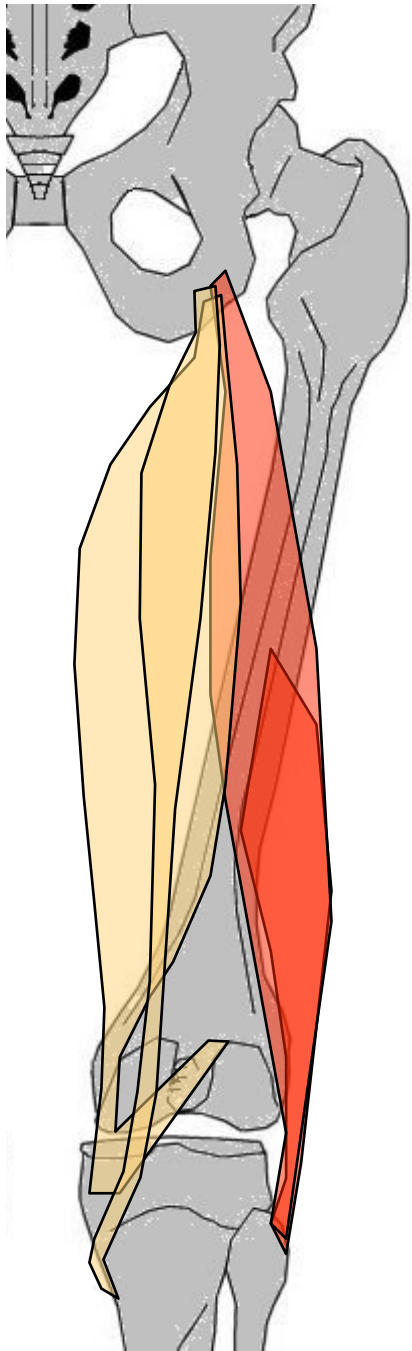
A: Fléchisseur jambe sur cuisse puis extenseur cuisse sur bassin. Rotateur interne si genou fléchi

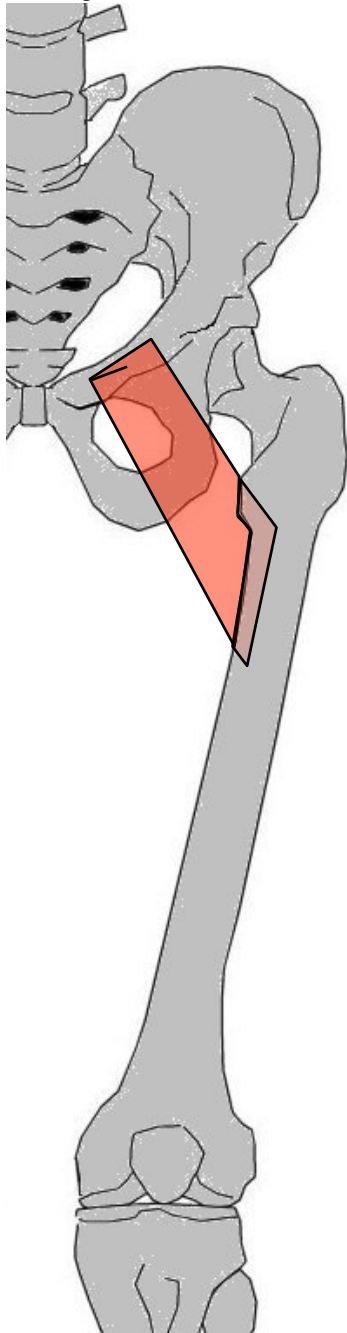


Loge postérieure

Biceps crural

- G: externe, 2 chefs : longue portion bi-articulaire, courteP, profonde, mono-articulaire. Entre ischion, fémur et péroné
- O: LongueP : avec 1/2T sur partie inf tubérosité ischiatique (en ARR Grd adducteur), CourteP : 1/2 inf de lèvre ext de ligne âpre, déborde en BAS sur partie inf de bifurcation ext
- T/C: LongueP : BAS et DH. CourteP : BAS et DD.
- T: tendon terminal commun passe en ARR du condyle ext → sur la face sup tête du péroné
- A: Fléchisseur genou puis extenseur hanche. Rotateur ext genou fléchi

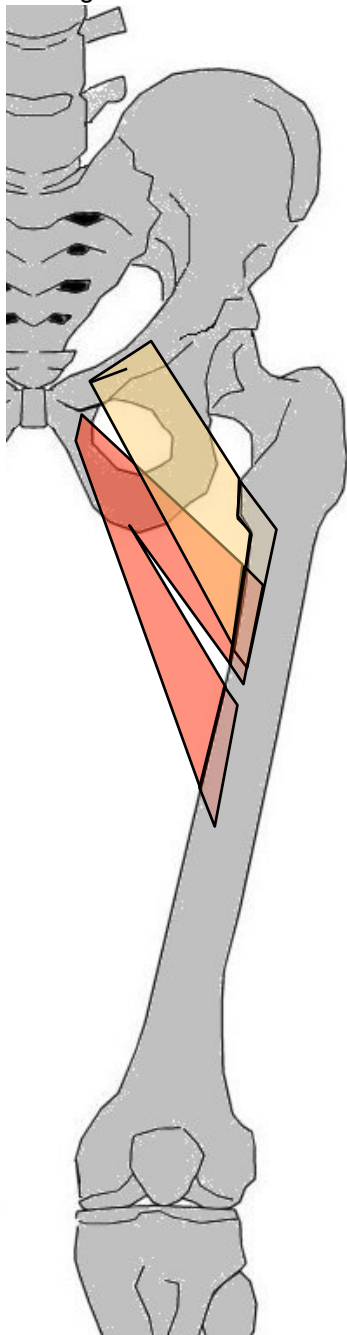




Loge interne

Pectiné

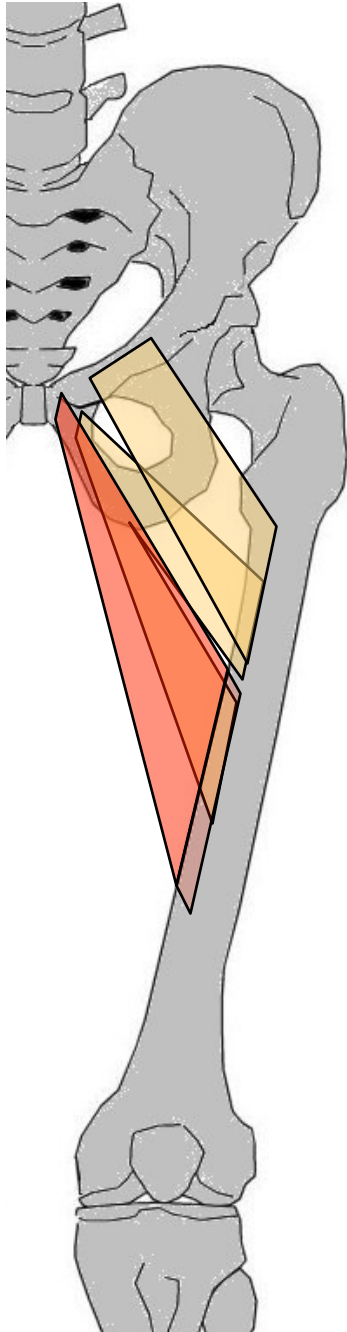
- G: m. superficiel, mono-articulaire, entre os iliaque et fémur, aplati, quadrilatR
- O: Plié en "L" fermé sur bord sup de branche ischio-pubienne
- T/C: BAS, ARR et DH
- T: branche moy de la trifurcation ligne âpre (crête pectinée)
- A: Adduction cuisse sur bassin, rotateur ext de hanche



Loge interne

Petit adducteur

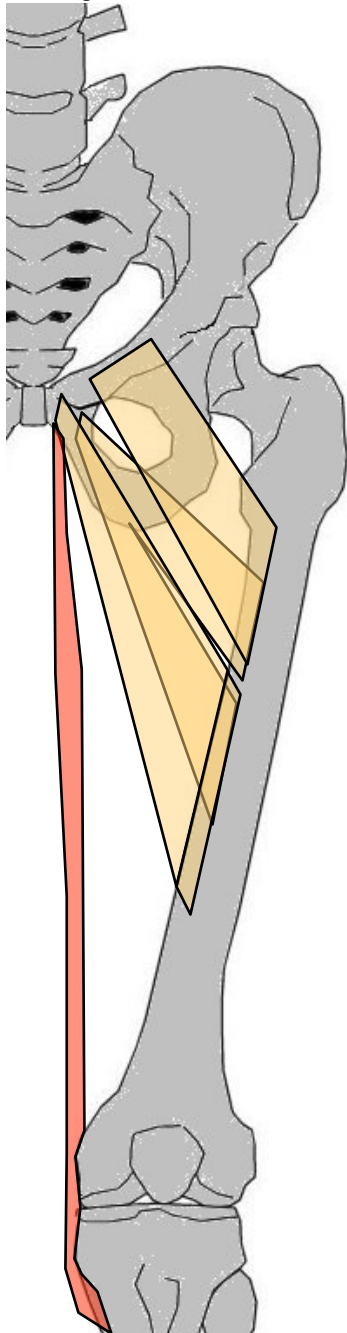
- G: mono-articulaire à 2 faisceaux (sup & inf) entre pubis et fémur
- O: face ant pubis (dessous le grd add) (+ débordé sur partie sup branche ischio-pubienne)
- T/C: BAS, DH et ARR, en ARR du fémur et se divise rapidement en 2 faisceaux
- T: la ligne âpre. Fsup= trifurcation ligne âpre ; Finf= sous Fsup
- A: Adducteur cuisse sur bassin, rotateur ext (fléchisseur de la hanche)



Loge interne

Moyen adducteur

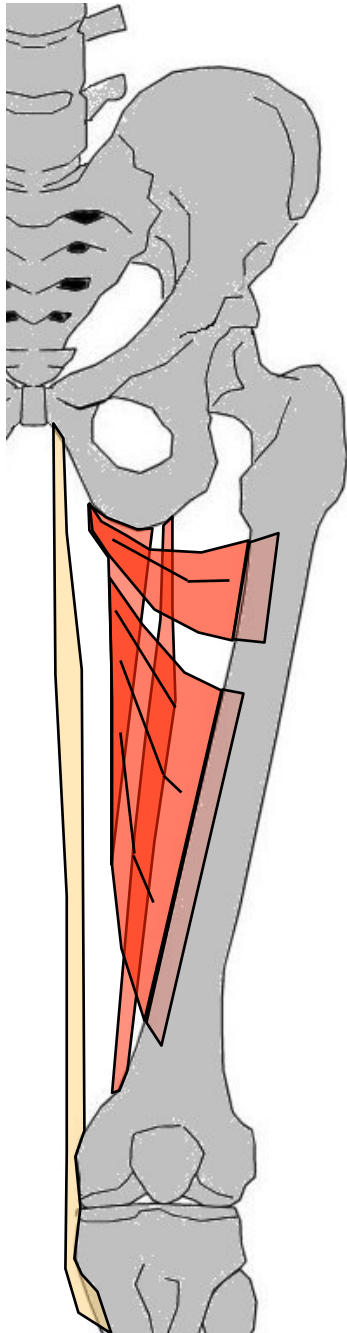
- G: le + superficiel de loge. mono-articulaire, entre pubis et fémur
- O: branche horizontale du pubis (face antérieure)
- T/C: BAS, DH et ARR. (Passe en AV et en DD des faisceaux inférieur et moyen du grand adducteur)
- T: 1/3 moyen ligne âpre
- A: Adducteur et rotateur ext de cuisse sur bassin (fléchisseur hanche)



Loge interne

Droit interne

- G: Le + interne de loge int, bi-articulaire, aplati en ruban
- O: Extrémité int de branche ischio-pubienne
- T/C: BAS, contourne en ARR condyle int vers la patte d'oie
- T: face int extrémité sup tibia (patte d'oie)
- A: Adducteur cuisse sur bassin. Rotation int genou (lig actif genou, fléchisseur jambe sur cuisse)



Loge interne

Grand adducteur

G: le + profond, le + large, le + étendu de la loge, mono-articulaire, 3 faisceaux (Fsup, Fmoy et Finf)

O: Fsup & Fmoy = face ext branche ischio-pubienne. Finf = face post tubérosité ischiatique

T/C: en éventail, subit une torsion (les faisceaux les + internes sur iliaque → les + haut sur fémur). Fsup = (BAS) et DH, Fmoy = BAS et DH, Finf = BAS

T: Fsup = partie post du fémur entre les branches ext et moy de trifurcation de ligne âpre, Fmoy = entre 2 crêtes ligne âpre + déborde en BAS sur la branche int bifurcation, Finf = au dessus condyle int (tubercule du grd adducteur)

A: Adducteur et rotateur ext hanche

MUSCLES DE LA JAMBE

Loge antérieure (m. extenseurs)

Jambier antérieur - Extenseur

propre du gros orteil

Extenseur commun des orteils

Loge externe

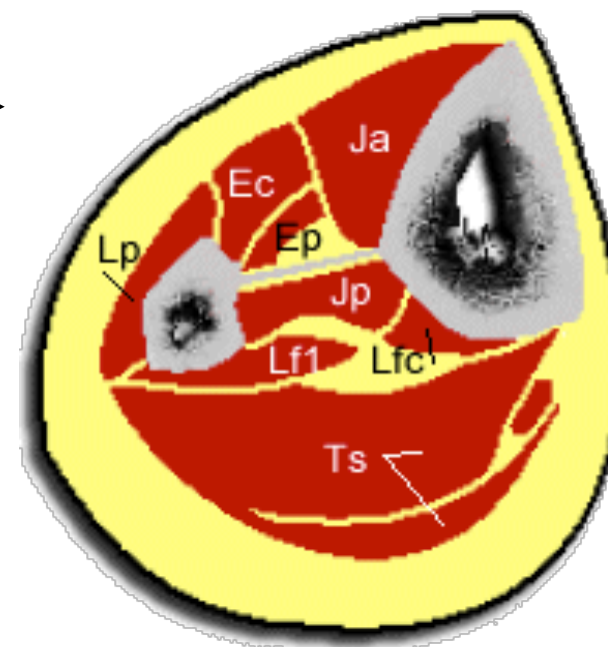
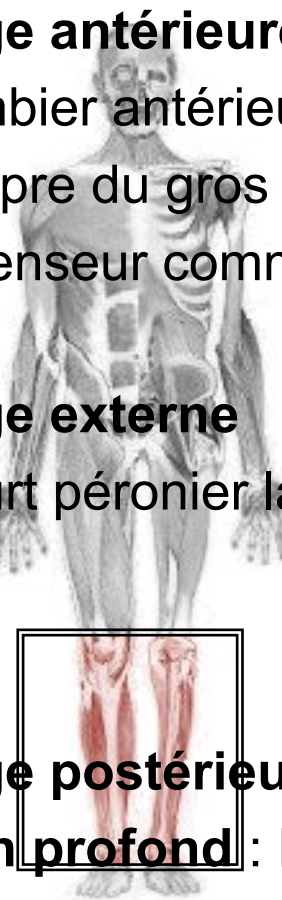Court péronier latéral - Long péronier latéral

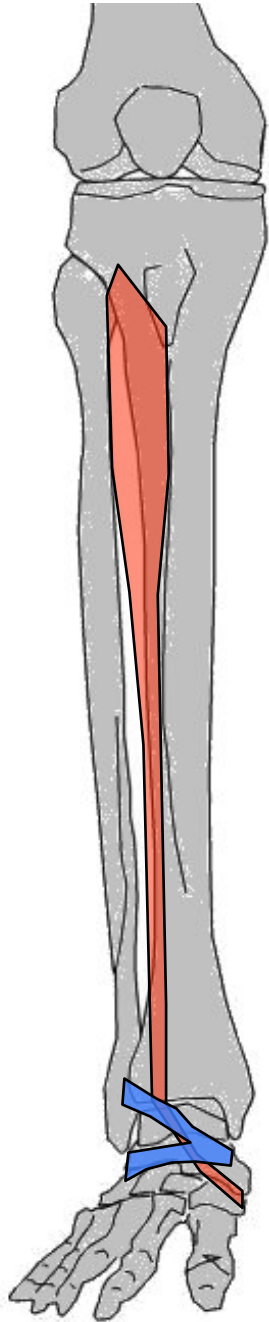
Loge postérieure (m. fléchisseurs)

plan profond : Poplité - Jambier postérieur

Long fléchisseur commun des orteils - Long fléchisseur propre du gros orteil

plan superficiel : Triceps sural





Loge antérieure

Jambier antérieur

G: le + gros, le + int de la loge. Entre tibia au bord int du pied

O: 2/3 sup face ext du tibia + déborde sur bord ext tubérosité ant du tibia + vers l'extérieur sur membrane IO

T/C: BAS sur face ext tibia puis (après passage sous lig annulaire ant du tarse) AV et DD vers bord int du pied

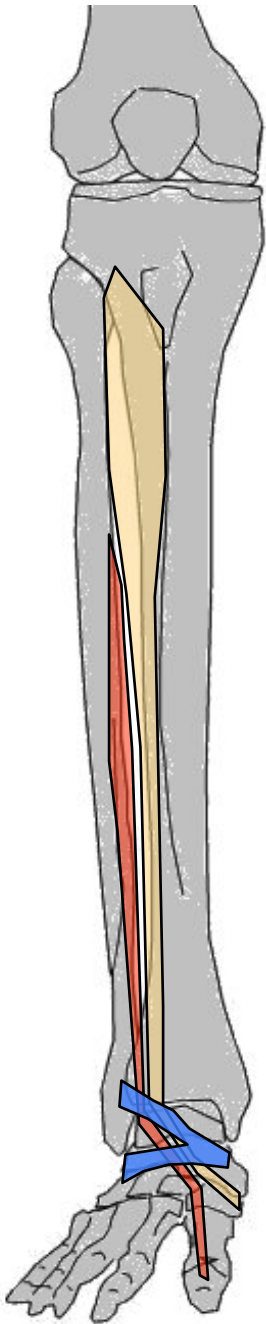
T: Face inf du 1er cunéiforme (expansion sur la base de M1)

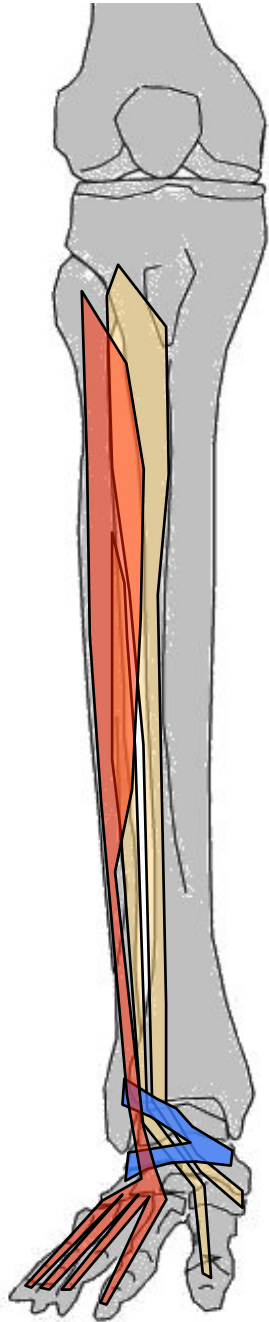
A: flexion dorsale cheville + porte le pied légèrement en DD (supination) et en rotation int

Loge antérieure

Extenseur propre du gros orteil

- G: Profond, en DH et ARR du jambier antérieur. entre péroné et gros orteil
- O: 1/3 inf face int péroné, déborde sur lig IO
- T/C: mince aplati, vertical puis glisse à la face dorsale du pied après son passage dans la fronde int du lig frondiforme
- T: base phalange distale (face dorsale) du I (+ expansions lat. sur articulation métacarpo-phalangienne)
- A: Extenseur du pouce, fléchisseur dorsal de la cheville





Loge antérieure

Extenseur commun des orteils

G: Aplati, En DH de extenseur propre du pouce (qu'il recouvre en partie). Entre squelette jambier et 4 derniers orteils

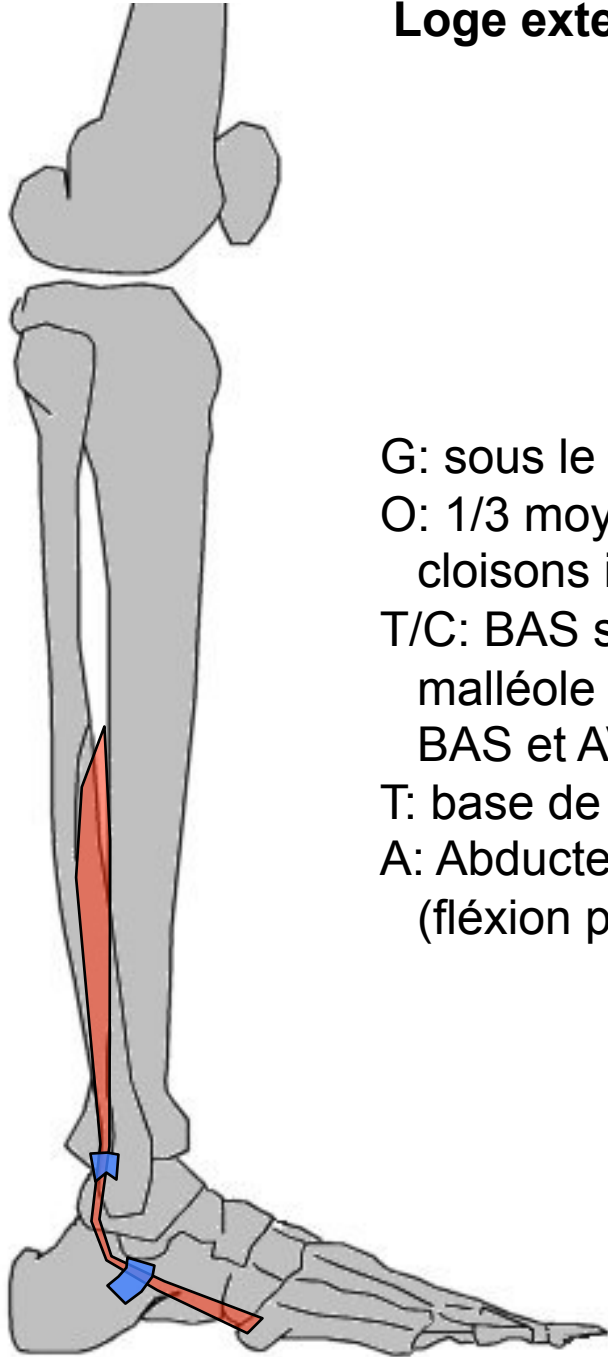
O: 4/5 sup face int péroné, déborde sur tibia et lig IO

T/C: BAS puis face dorsale du pied (après passage sous lig frondiforme) où il se divise en 4 tendons secondaires

T: En 3 languettes (1 médiane & 2 latérales) sur face dorsale base des 2° et 3° phalanges des orteils II à V

A: Extenseur des orteils puis fléchisseur dorsal de la cheville (abducteur + rotateur ext du pied)

Loge externe



Court péronier latéral

G: sous le long péronier latéral. Entre péroné et M5

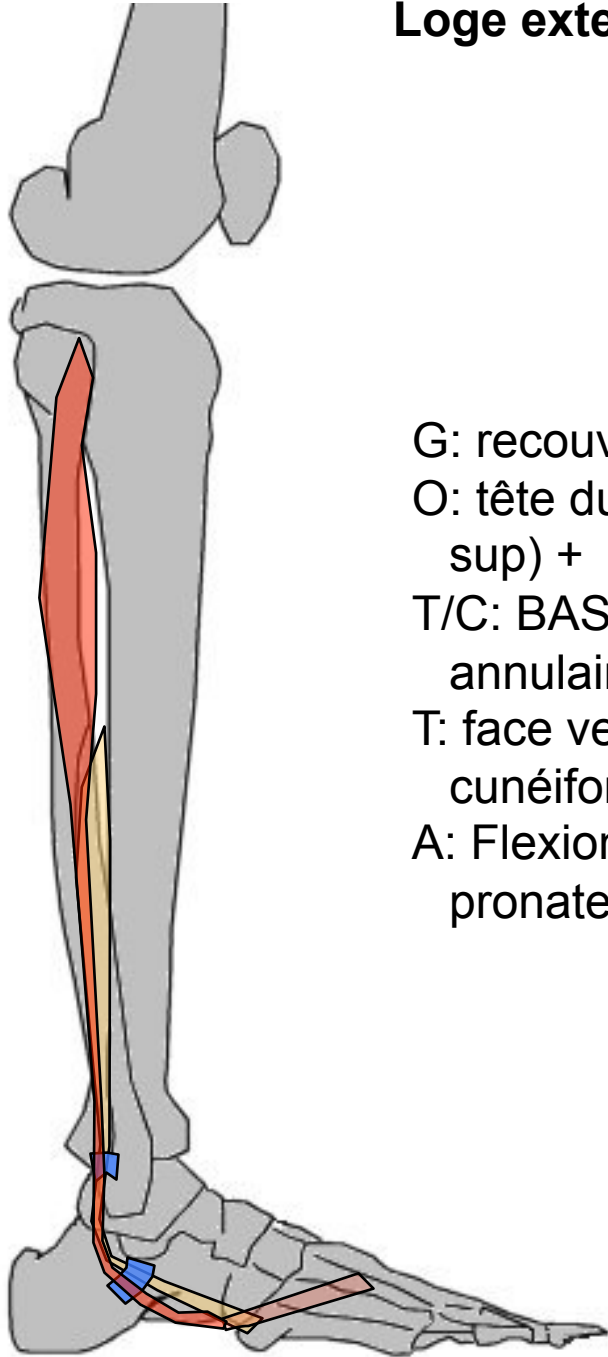
O: 1/3 moyen de la face ext péroné (déborde sur cloisons intermusculaires ant & ext)

T/C: BAS sur face ext péroné, puis glisse en ARR malléole ext puis dans lig annulaire ext puis en BAS et AV

T: base de M5

A: Abducteur et rotateur ext cheville, abducteur (fléxion plantaire)

Loge externe



Long péronier latéral

G: recouvre court péronier latéral, entre péroné et M1

O: tête du péroné (déborde sur capsule fibulo-tibiale sup) + extrémité sup face ext péroné

T/C: BAS, passe en ARR malléole ext puis dans lig annulaire ext, puis en BAS et AV vers voûte plantaire

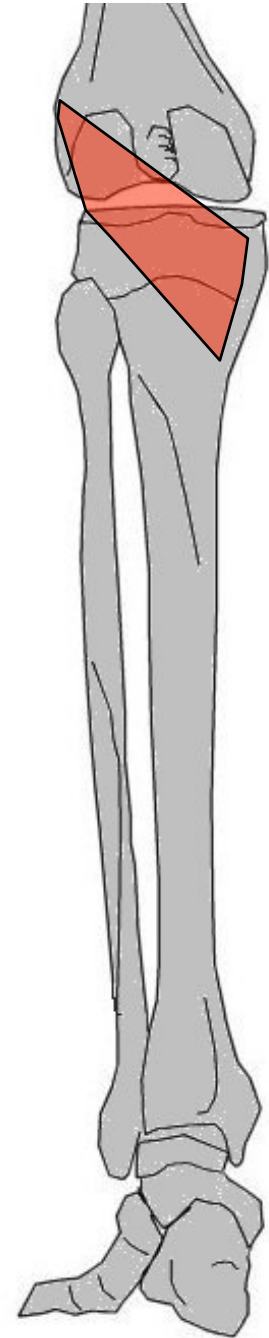
T: face ventrale base de M1 (expansions : 1° cunéiforme, M2)

A: Flexion plantaire. Soutient voûte plantaire, pronateur du pied, abducteur

Loge postérieure plan profond

Poplité

- G: profond, court, triangulR, en ARR genou
- O: Face cutanée condyle ext fémur + coque condylienne ext
- T/C: BAS et DD
- T: Face post extrémité sup tibia
- A: Fléchisseur genou, rotateur int qd jambe fléchie



Loge postérieure plan profond

Jambier postérieur

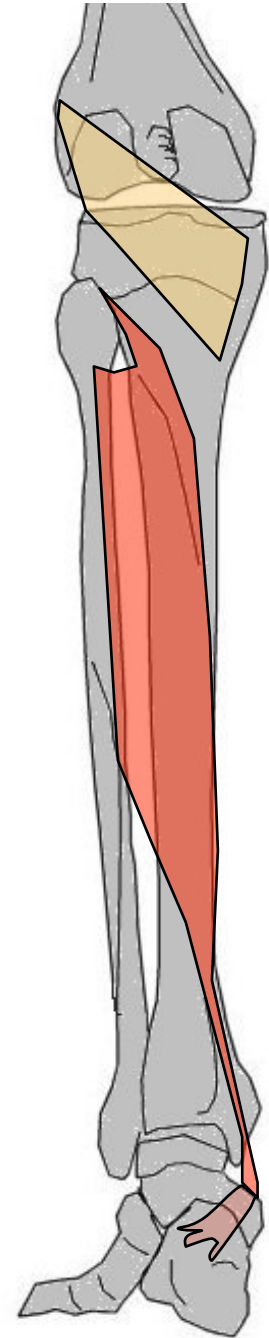
G: long, profond

O: 2/3 sup face post tibia débordé sur lig IO + péroné
(2/3 sup face int)

T/C: bipenné, BAS et DD, passe sous arcade du
fléchisseur commun, puis en ARR sous malléole int
puis vers AV et BAS

T: Face ventrale scaphoïde + expansions vers plante
du pied, et os voisins

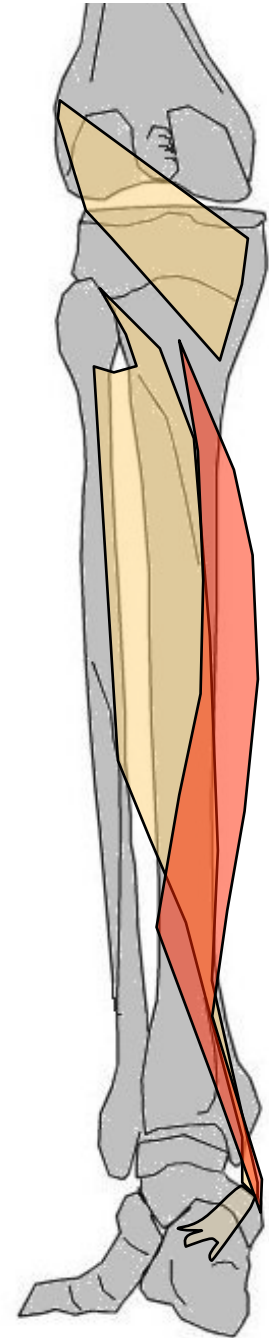
A: Adducteur, rotateur int cheville (fléchisseur
plantaire, supinateur)



Loge postérieure plan profond

Long fléchisseur commun des orteils

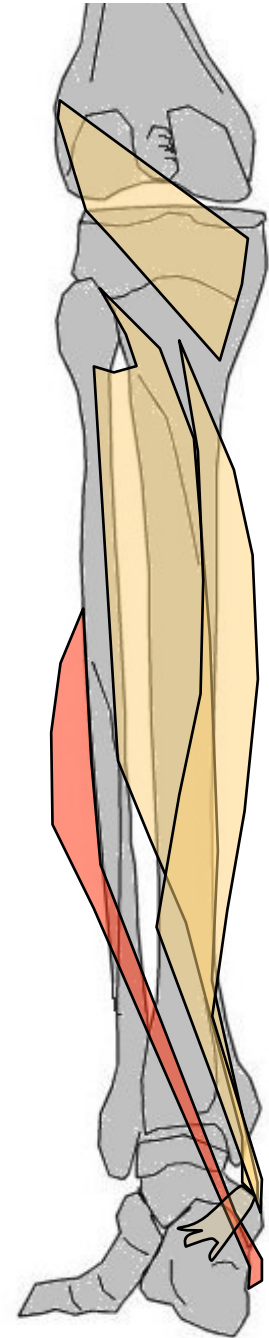
- G: profond, entre tibia et 4 derniers orteils
- O: tibia en arcade à la face post sous laquelle passe jambier postérieur
- T/C: BAS. Passe en ARR malléole int puis vers région plantaire puis → en 4 tendons secondaires
- T: base phalange distale des 4 derniers orteils
- A: Fléxion orteils puis fléchisseur plantaire cheville



Loge postérieure plan profond

Long fléchisseur propre du gros orteil

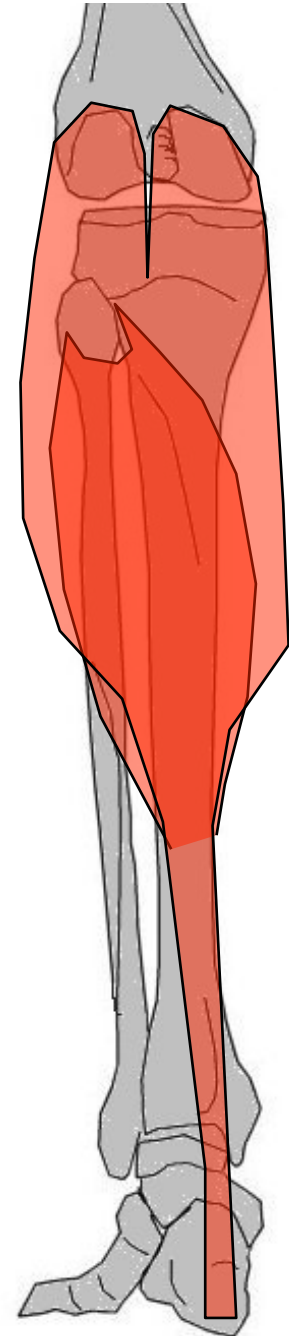
- G: profond, externe. Croise jambe en ARR entre péroné et 1° orteil
- O: 3/4 inférieur face post péroné, déborde sur la cloison intermusculaire ext
- T/C: BAS et DD, pénètre dans région plantaire en passant sous calcanéum
- T: Face plantaire 2° phalange du I (expansion au tendon du long fléchisseur commun)
- A: Fléchisseur du gros orteil (hallux). (Fléchisseur plantaire)



Loge postérieure plan superficiel

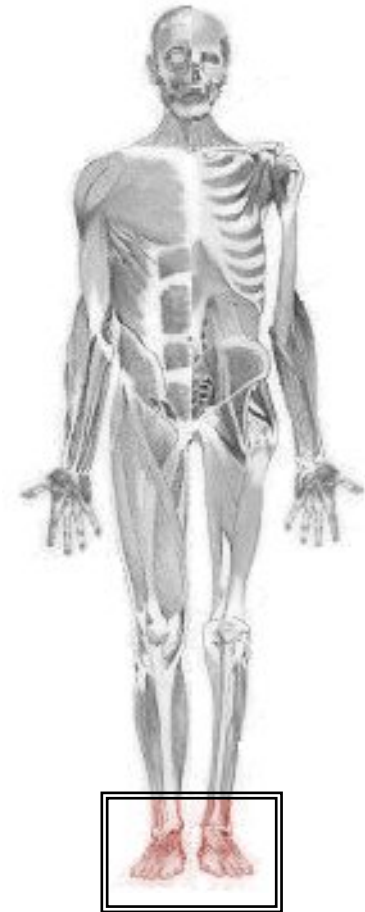Triceps sural

- G: superficiel, 2 Jumeaux (superficiels, bi-articulaires) et Soléaire (profond, mono-articulaire) (entre eux : muscle inconstant = plantaire grêle). Entre fémur, tibia, péroné et calcanéum. Volumineux = galbe post jambe
- O: J= dessus condyles fémoraux int & ext + coques condyliennes. S= extrémité sup face post tibia & péroné + arcade fibreuse + déborde sur lig IO
- T/C: J= réunion 1/2 jambe, jumeau int + long et + saillant. S= BAS (corps soléaire descend plus bas que jumeaux)
- T: terminaison commune dès 1/3 inf jambe = tendon d'Achille → face post calcanéum
- A: Triceps sural = Jumeaux + Soléaire : Flexion plantaire cheville (marche, saut). Jumeaux, polyarticulaires, flexion du genou.

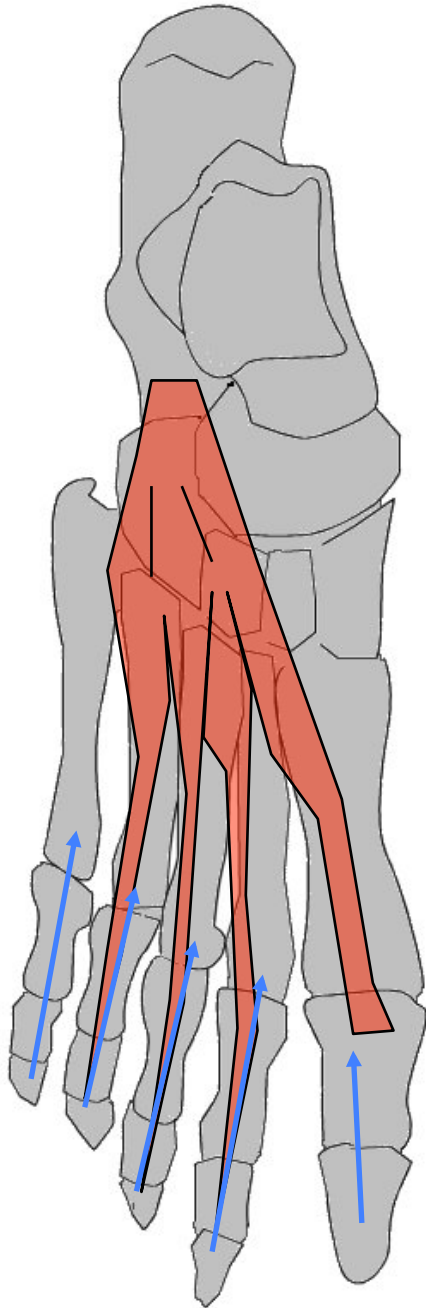


MUSCLE DU PIED

Muscle pédieux



Muscle pédieux



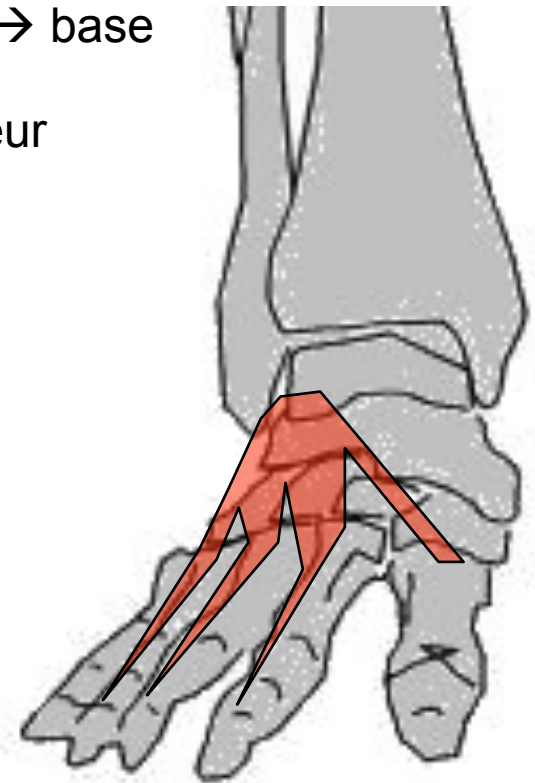
G: Seul muscle dos pied, entre calcanéum et orteils I à IV

O: face sup grde apophyse du calcanéum (partie ant & ext)

C/T: AV et DD en éventail sous tendon extenseur commun → 4 tendons

T: tendon du I sous tendon extenseur propre du I → base 1° phalange du I, tendons du II, III et IV unissent avec tendon extenseur correspondant → base 2° et 3° phalanges

A: extenseur (auxiliaire de l'extenseur commun) des 4 premiers orteils + inclinaison vers DH



MERCI DE VOTRE ATTENTION
Bonnes révisions...